

Иммуногистохимическое исследование эффектов тяжелых металлов на слизистую оболочку тонкой кишки крыс препубертатного возраста

П.А. Елясин, С.В. Залавина, А.Н. Машак, Е.В. Овсянко, С.В. Айдагулова

ФГБОУ ВО Новосибирский государственный медицинский университет Минздрава России, Новосибирск, Россия

Введение. Многочисленные исследования патологических эффектов тяжелых металлов проведены на половозрелых экспериментальных животных. Цель работы – изучить маркеры пролиферации и апоптоза в слизистой оболочке тонкой кишки крыс Вистар препубертатного возраста при изолированном и сочетанном воздействии кадмия (Cd) и свинца (Pb) в субтоксичных дозах.

Материалы и методы. Проведено иммуногистохимическое (Ki67 и p53) исследование образцов тонкой кишки 40 самцов крыс Вистар в возрасте 4 недель при изолированном либо сочетанном воздействии *per os* субтоксичных доз кадмия и/или свинца в течение 21 суток.

Результаты. На парафиновых срезах в эпителии тонкой кишки выявлено статистически значимое возрастание экспрессии Ki67 при сочетанном воздействии тяжелых металлов относительно контрольной группы и групп с изолированным воздействием кадмия и свинца. Экспрессия маркера p53 в эпителии крипт и ворсинок тонкой кишки возрастала в опытных группах по сравнению с контрольной с наибольшими показателями при сочетанном воздействии кадмия и свинца. Выявлено статистически значимое уменьшение количества бокаловидных клеток в опытных группах по сравнению с контрольной, наименьшее – при моновоздействии свинца.

Заключение. Токсичные металлы кадмий и свинец индуцировали пролиферативную активность эпителиоцитов слизистой оболочки тонкой кишки, увеличение экспрессии маркера p53 и уменьшение количества бокаловидных клеток.

Ключевые слова: слизистая оболочка тонкой кишки, препубертатные животные, кадмий, свинец, пролиферация, апоптоз, иммуногистохимия

Для корреспонденции: Светлана Владимировна Айдагулова. E-mail: s.aydagulova@gmail.com

Для цитирования: Елясин П.А., Залавина С.В., Машак А.Н., Овсянко Е.В., Айдагулова С.В. Иммуногистохимическое исследование эффектов тяжелых металлов на слизистую оболочку тонкой кишки крыс препубертатного возраста. Клини. эксп. морфология. 2021;10(4):45–52. DOI: 10.31088/СЕМ2021.10.4.45-52.

Финансирование. Исследование выполнено в рамках государственного задания Новосибирского государственного медицинского университета (НИР № 121061500014-3).

Конфликт интересов. Авторы заявляют об отсутствии конфликта интересов.

Статья поступила 12.07.2021. Получена после рецензирования 30.07.2021. Принята в печать 22.09.2021.

Immunohistochemical study of the effects of heavy metals on the intestinal mucosa in prepubertal rats

P.A. Elyasin, S.V. Zalavina, A.N. Mashak, E.V. Ovsyanko, S.V. Aidagulova

Novosibirsk State Medical University, Novosibirsk, Russia

Introduction. Numerous studies of pathological effects of heavy metals were mostly carried out on adult experimental animals. The aim of this work was to evaluate the markers of proliferation and apoptosis in the mucosa of the small intestine in Wistar prepubertal rats under isolated and combined exposure to cadmium and lead at subtoxic doses.

Materials and methods. We used immunohistochemistry to study Ki67 and p53 expression in the mucosa of the small intestine in 40 male Wistar prepubertal rats aged 4 weeks, the animals having been exposed to isolated or combined *per os* subtoxic cadmium and/or lead doses for 21 days.

Results. In paraffin sections, we observed a significant increase in Ki67 expression in the epithelium of the small intestine in the group of combined exposure to heavy metals compared to Ki67 expression in the control group and other groups with isolated exposure to cadmium or lead. p53 expression in the epithelium of the small intestinal crypts and villi grew in the experimental groups compared to that in the control group, the

highest indices being in the combined exposure group. The number of epithelial goblet cells significantly decreased in all experimental groups compared to that in the control group, the smallest number of goblet cells being observed in isolated exposure to lead compared to that in all other groups.

Conclusion. Heavy toxic metals cadmium and lead induced the proliferative activity of epithelial cells in the small intestinal mucosa combined with an increased p53 expression and reduced number of epithelial goblet cells.

Keywords: small intestinal mucosa, prepubertal rats, cadmium, lead, proliferation, apoptosis, immunohistochemistry

Corresponding author: Svetlana V. Aidagulova. E-mail: s.aidagulova@gmail.com

For citation: Elyasin P.A., Zalavina S.V., Mashak A.N., Ovsyanko E.V., Aidagulova S.V. Immunohistochemical study the effects of heavy metals on the intestinal mucosa in prepubertal rats. Clin. exp. morphology. 2021;10(4):45–52. DOI: 10.31088/CEM2021.10.4.45-52 (In Russ.).

Funding. The study was carried out within the framework of State Assignment to Novosibirsk State Medical University (No. 121061500014-3).

Conflict of interest. The authors declare no conflict of interest.

Received 12.07.2021. **Received in revised form** 30.07.2021. **Accepted** 22.09.2021.

Введение

Сочетанное воздействие токсичных металлов – кадмия (Cd) и свинца (Pb), накапливающихся в промышленных зонах и крупных городах, приводит к ухудшению здоровья взрослого и детского населения с поражением внутренних органов, в первую очередь печени и почек, а также других органов и систем [1]. Так, у детей повышен риск развития альбуминурии и нарушения скорости клубочковой фильтрации [2]. В эксперименте изолированное воздействие тяжелых металлов в субтоксичных дозах влечет за собой неблагоприятные последствия для всего организма вне зависимости от путей инкорпорации поллютантов [3, 4].

Слизистая оболочка кишечника является входными воротами для многих ксенобиотиков, оказывающих прямое и опосредованное через кишечную микрофлору воздействие на эпителий, специализированный на пищеварении и всасывании [5, 6]. Кадмий при введении *per os* вызывает повреждение слизистой оболочки кишечника из-за воспалительного ответа и дезинтеграции плотных контактов эпителиоцитов, ведущих к усилению проницаемости эпителиального барьера для макромолекул и микроорганизмов [7]. Свинец также может нарушать эпителиальный барьер кишки и способствовать альтерации слизистой оболочки, благодаря чему в энтеропеченочную циркуляцию легко попадают различные лиганды, воспалительные цитокины, а также микробные метаболиты, такие как желчные кислоты и короткоцепочечные жирные кислоты, вызывающие, в свою очередь, системное поражение организма [8, 9]. В современной экологической ситуации избежать вредных выбросов с тяжелыми металлами невозможно, поэтому актуальны вопросы снижения дозовой нагрузки и оздоровления населения (например, использование кишечных сорбентов, пробиотиков и т.п.) [7, 10], что требует более глубокого исследования негативных эффектов так называемых субтоксичных количеств поллютантов.

По данным исследования влияния сульфата кадмия на углеводный обмен 3-, 6- и 18-месячных крыс было установлено повышение концентрации глюкозы и мар-

керов гликолиза в крови животных всех возрастных групп, но наиболее высокие у 3-месячных животных. Сделан вывод, что организм 3-месячных крыс более чувствителен к токсическому воздействию кадмия [11]. Исследование с помощью электронной микроскопии печени препубертатных крыс в условиях 3-недельного воздействия субтоксичных доз кадмия позволило нам выявить у животных опытной группы определенный баланс между альтеративными изменениями гепатоцитов токсического генеза и стереотипными компенсаторными процессами [12].

Многочисленные исследования патологических эффектов тяжелых металлов проведены на половозрелых экспериментальных животных. Наиболее универсальными и широко применяемыми на различных моделях и в клинике являются маркеры пролиферации (Ki67) и апоптоза/повреждения ДНК (p53). Изменение количества слизепродуцирующих клеток может быть косвенным маркером нарушений дифференцировки кишечного эпителия. Целью нашей работы было исследовать иммуногистохимические (ИГХ) маркеры пролиферации и апоптоза в слизистой оболочке тонкой кишки крыс-самцов Вистар препубертатного возраста при изолированном и сочетанном воздействии кадмия и свинца в субтоксичных дозах.

Материалы и методы

Крысы-самцы Вистар препубертатного возраста (по 10 особей в группе) в возрасте 4 недель в стандартных условиях вивария *per os* в течение 21 суток получали раствор $3\text{CdSO}_4 \cdot 8\text{H}_2\text{O}$ – 0,5 мг/кг (2-я группа), $\text{Pb}(\text{CH}_3\text{COO})_2 \cdot 3\text{H}_2\text{O}$ – 10 мг/кг массы тела (3-я группа) либо сочетание указанных растворов (4-я группа). Контрольная (1-я) группа (10 крыс) получала аналогичный корм и воду *ad libitum* без тяжелых металлов. Работу с животными выполняли в соответствии с Европейской конвенцией о защите позвоночных животных (Страсбург, 1986); из эксперимента их выводили путем декапитации под эфирным наркозом. Исследование одобрено комитетом по этике Новосибирского госу-

Динамика изменения массы экспериментальных животных |
Weight changes over time in experimental animals

Возраст животных The age of animals	Масса тела животного, г Animal body mass, g M (SD)			
	Контроль Control	Cd	Pb	Cd + Pb
В начале эксперимента (4 недели) In the beginning of the experiment (4 weeks)	81,31±3,92	84,90±4,33 p=0,052	79,21±6,27 p=0,573	82,12±5,04 p=0,571
В конце эксперимента (7 недель) In the end of the experiment (7 weeks)	152,61±5,06	147,80±5,22 p=0,054	149,10±3,21 p=0,151	150,51±5,28 p=0,241
Прирост массы тела, % Increase in body mass, %	187,70	174,09	188,26	169,10

дарственного медицинского университета (протокол № 135 от 20.05.2021).

Образцы стенки тонкой кишки, иссеченные на расстоянии 1 см от двенадцатиперстной кишки, фиксировали в забуференном формалине, после стандартной гистологической проводки заливали в гистомикс. Парафиновые срезы толщиной 5 мкм окрашивали гематоксилином и эозином. Для иммуногистохимического исследования применяли первичные антитела к Ki67 и p53, готовые к использованию (ThermoScientific, США) по инструкции производителя. DAB-позитивные ядра клеток эпителия и стромы слизистой оболочки подсчитывали при $\times 630$ (по 50–60 изображений на группу) с помощью микроскопа Axio Scope.A1 (Zeiss, Германия).

Статистический анализ выполняли при помощи программных пакетов Excel MS Office-2016 и SPSS 22.0. Полученные выборки проверяли на нормальность распределения по результатам применения критериев Шапиро–Уилка и Колмогорова–Смирнова [13]. В случае нормального распределения признака данные представлены как среднее (M) и среднеквадратическое отклонение (SD); сравнения проводили с использованием t-критерия Стьюдента для непарных выборок. В случае негауссового распределения параметров использовали U-критерий Манна–Уитни с поправкой Бонферрони. Описательные данные для количественных признаков представлены в виде медианы (Me), межквартильного интервала (Q1, Q3 – 25-й, 75-й перцентили), минимальный (Min) и максимальные (Max) показатели в выборке. Критический уровень значимости составил 0,05 [14, 15].

Результаты и обсуждение

В ходе эксперимента животные не погибали и при визуальном осмотре не имели признаков патологических изменений, за исключением незначительной влажности и комковатости шерстного покрова. По окончании эксперимента все крысы опытных групп по массе тела не отличались от сверстников контрольной группы (табл.).

При гистологическом исследовании парафиновых срезов тонкой кишки выраженные патологические из-

менения не отмечены, однако обращала на себя внимание гиперплазия лимфоидных клеток в 3-й и 4-й группах: многочисленные мононуклеарные клетки инфильтрировали собственную пластинку слизистой оболочки и формировали крупные лимфоидные узелки без герминативных центров.

Ki67 – ядерный маркер, хорошо экспрессируемый в пролиферирующих опухолевых и неопухолевых клетках, численная оценка которого заменила подсчет митозов при диагностике патологических процессов, а также при стандартизации гистологических исследований [16]. Во время митоза Ki67 необходим для формирования перихромосомного слоя на конденсированных хромосомах для предотвращения их агрегации; в интерфазе Ki67 транслоцируется в маргинальный гетерохроматин – на периферию ядра, а также определяется в структуре ядрышек [17].

В контрольной и опытных группах крыс препубертатного возраста эпителиоциты с мечеными Ki67 ядрами локализовались преимущественно на боковых поверхностях и отчасти на дне крипт (рис. 1).

В эпителии крипт как изолированное, так и сочетанное воздействие кадмия и свинца привело к статистически значимому возрастанию экспрессии маркера пролиферации по сравнению с контрольной группой и при сравнении всех групп между собой. Так, исследование структурных изменений ободочной кишки у мышей-самцов при холодовом стрессе выявило увеличение длины крипт [18], что свидетельствует об усилении пролиферативной активности. В нашем исследовании показатель 3-й группы с моновоздействием свинца был статистически значимо меньше показателя 2-й группы с моновоздействием кадмия (рис. 2).

Для клеток стромы крипт статистически значимые отличия выявлены лишь для 4-й группы, то есть сочетанное воздействие кадмия и свинца способствовало пролиферативной активности клеточных элементов рыхлой соединительной ткани (рис. 3).

В эпителии ворсинок тонкой кишки экспрессия маркера Ki67 была почти в 10 раз меньше, чем в криптах. Показатель DAB-позитивных ядер колебался около нуля в контрольной группе, статистически значимо был

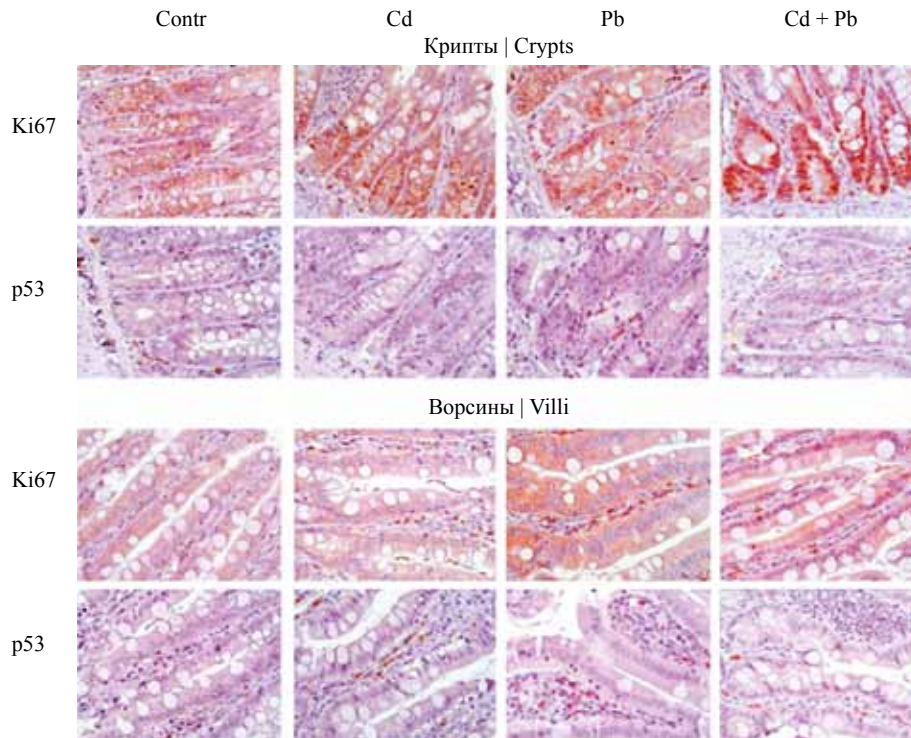


Рис. 1. Сравнительное иммуногистохимическое исследование экспрессии маркеров Ki67 и p53 в слизистой оболочке тонкой кишки препубертатных крыс в условиях изолированного и сочетанного субтоксичного воздействия кадмия (Cd) и свинца (Pb). Докраска ядер гематоксилином Майера, $\times 630$

Fig. 1. Comparative immunohistochemical study of Ki67 and p53 expression in the small intestinal mucosa in prepubertal rats exposed to the isolated and combined subtoxic doses of cadmium (Cd) and lead (Pb). Additional staining of the nuclei with Mayer's hematoxylin, $\times 630$

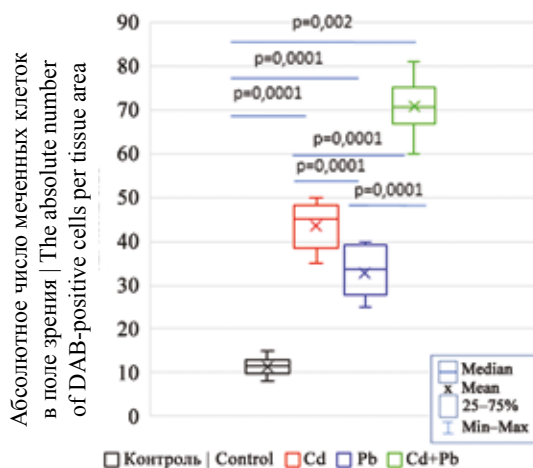


Рис. 2. Экспрессия маркера Ki67 в эпителии крипт тонкой кишки при изолированном и сочетанном воздействии кадмия и свинца

Fig. 2. Ki67 expression in the crypt epithelium in the small intestine in animals under isolated and combined exposure to cadmium and lead

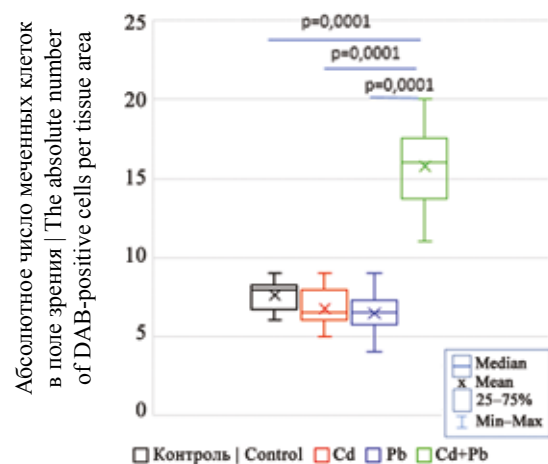


Рис. 3. Экспрессия маркера Ki67 в строме крипт тонкой кишки при изолированном и сочетанном воздействии кадмия и свинца

Fig. 3. Ki67 expression in the crypt stroma in the small intestine under isolated and combined exposure to cadmium and lead

повышен во 2-й и 3-й группах, и наибольшие значения характеризовали 4-ю группу с сочетанным воздействием тяжелых металлов, с максимальным количеством меченых ядер (рис. 4). Аналогичные изменения выявлены в показателях мечения стромальных клеток ворсинок (рис. 5).

Таким образом, в условиях субтоксичного воздействия тяжелых металлов кадмия и свинца ИГХ исследование экспрессии Ki67 в эпителии и строме тонкой кишки животных в возрасте 7 недель выявило статистически значимое возрастание пролиферативной активности клеточных элементов слизистой оболочки при сочетанном

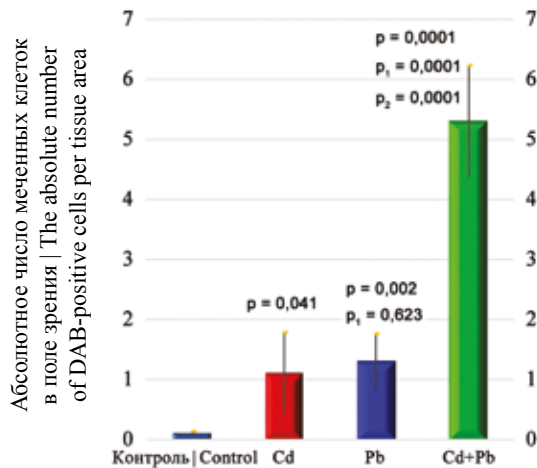


Рис. 4. Экспрессия маркера Ki67 в эпителии ворсинок тонкой кишки при изолированном и сочетанном воздействии кадмия и свинца.

p – отличие от группы контроля; p₁ – отличие от 2-й группы; p₂ – отличие от 3-й группы

Fig. 4. Ki67 expression in the villus epithelium in the small intestine under isolated and combined exposure to cadmium and lead.

p – difference from the control group; p₁ – difference from group 2; p₂ – difference from group 3

воздействию относительно контрольной группы и групп с изолированным воздействием кадмия, и свинца. При изолированном воздействии каждого из токсинов экспрессия маркера Ki67 в эпителии и строме также возрастала относительно контрольной группы (за исключением показателя стромальных клеток крипт).

Белок p53 функционирует как транскрипционный фактор, вовлеченный в управление клеточным циклом, репарацию ДНК, апоптоз и клеточный стресс. Однако помимо участия в блокировании клеточного роста и в механизме клеточной гибели путем апоптоза активация p53 задействована в модулировании клеточного старения и старения организма как целого. Ген p53 способствует подавлению роста опухолей через регулирование роста и старения клеток, что определяется не только его экспрессией, но и клеточной биологией [19]. Ген белка p53, известный уже более 40 лет, – наиболее часто мутирующий ген во всех типах опухолей, имеющий и проонкогенную, и супрессорную активность, что установлено с помощью антител к его различным изоформам [20].

В нашем эксперименте при исследовании экспрессии белка p53 выявлены однонаправленные изменения лишь для эпителиальных клеток крипт и ворсинок: количество меченых ядер возрастало от 1-й к 4-й группе с разными показателями статистической значимости, при этом в 4-й группе и в криптах, и в ворсинках абсолютное количество DAB-позитивных ядер было наибольшим (рис. 6 и 7).

Экспрессирующие маркер p53 клетки стромы были немногочисленны во всех группах, при этом обращает на себя внимание уменьшение количества меченых кле-

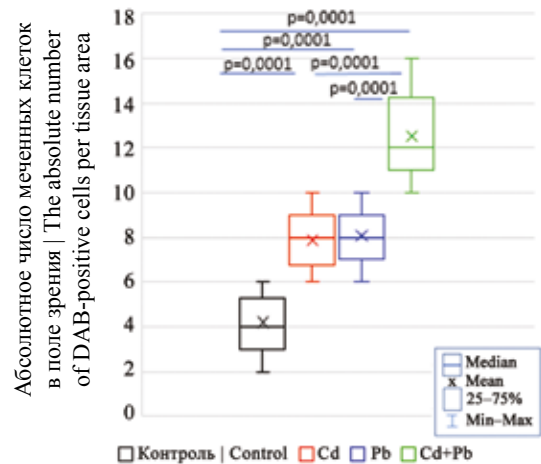


Рис. 5. Экспрессия маркера Ki67 в строме ворсинок тонкой кишки при изолированном и сочетанном воздействии кадмия и свинца

Fig. 5. Ki67 expression in the villus stroma in the small intestine under isolated and combined exposure to cadmium and lead

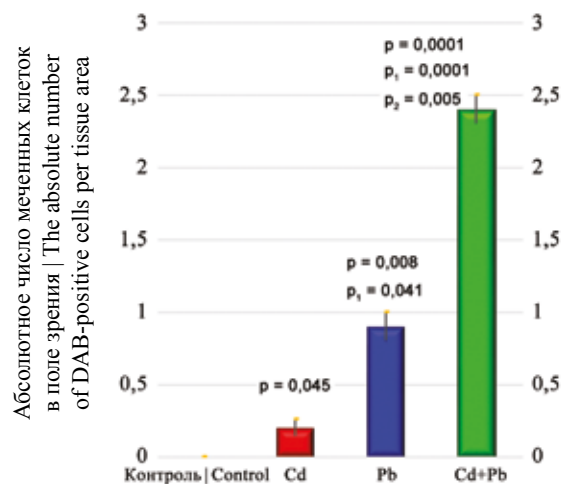


Рис. 6. Экспрессия маркера p53 в эпителии крипт тонкой кишки при изолированном и сочетанном воздействии кадмия и свинца.

p – отличие от группы контроля; p₁ – отличие от 2-й группы; p₂ – отличие от 3-й группы

Fig. 6. p53 expression in the crypt epithelium in the small intestine under isolated and combined exposure to cadmium and lead.

p – difference from the control group; p₁ – difference from group 2; p₂ – difference from group 3

ток в криптах при моновоздействии кадмия (рис. 8), а также статистически значимое возрастание экспрессии в ворсинках при моновоздействии свинца (рис. 9). Тем не менее, по данным [21], цитрат свинца не оказывал проапоптогического эффекта на культуру фибробластов легких человека.

Таким образом, экспрессия маркера p53 в эпителии крипт и ворсинок тонкой кишки возрастала в опытных группах относительно контрольной с наибольшими показателями при сочетанном воздействии кадмия и свин-

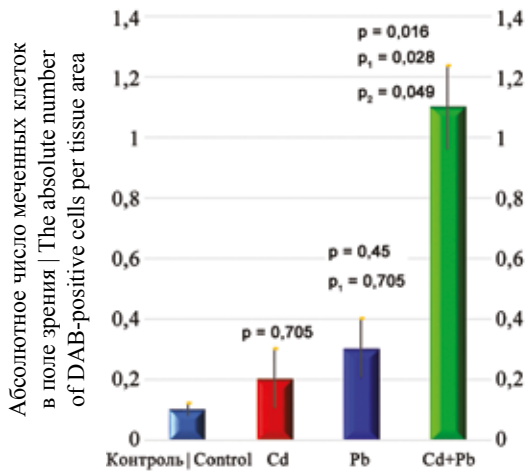


Рис. 7. Экспрессия маркера p53 в эпителии ворсинок тонкой кишки при изолированном и сочетанном воздействии кадмия и свинца.

p – отличие от группы контроля; p₁ – отличие от 2-й группы; p₂ – отличие от 3-й группы

Fig. 7. p53 expression in the villus epithelium in the small intestine under isolated and combined exposure to cadmium and lead.

p – difference from the control group; p₁ – difference from group 2; p₂ – difference from group 3

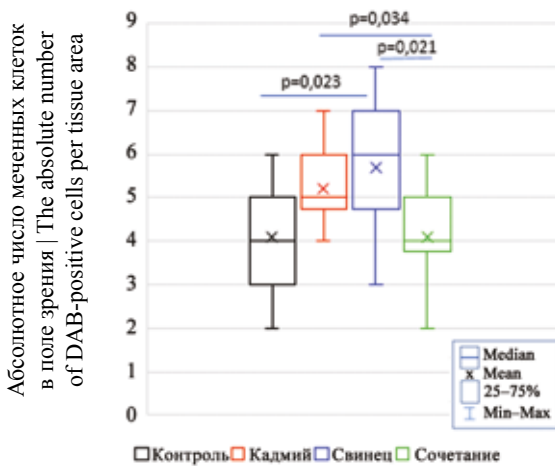


Рис. 9. Экспрессия маркера p53 в строме ворсинок тонкой кишки при изолированном и сочетанном воздействии кадмия и свинца

Fig. 9. p53 expression in the villus stroma in the small intestine under isolated and combined exposure to cadmium and lead

ца; при этом абсолютные значения оказались почти в 2 раза большими в криптах. Клетки стромы крипт и ворсинок по экспрессии p53 не превышали показатели контрольной группы, за исключением стромальных клеток ворсинок в 3-й группе с моно воздействием свинца.

Исследование защитной реакции слизистой оболочки тонкой кишки на воздействие токсинов оценивали по показателям абсолютной численности слизесодержащих бокаловидных клеток, хорошо визуализируемых на парафиновых срезах (рис. 1). И в криптах, и в вор-

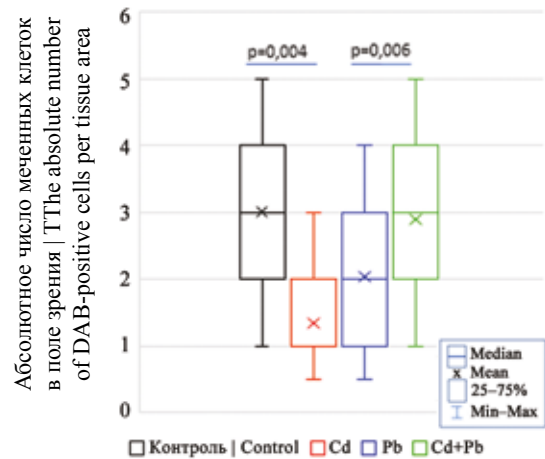


Рис. 8. Экспрессия маркера p53 в строме крипт тонкой кишки при изолированном и сочетанном воздействии кадмия и свинца

Fig. 8. p53 expression in the crypt stroma in the small intestine under isolated and combined exposure to cadmium and lead

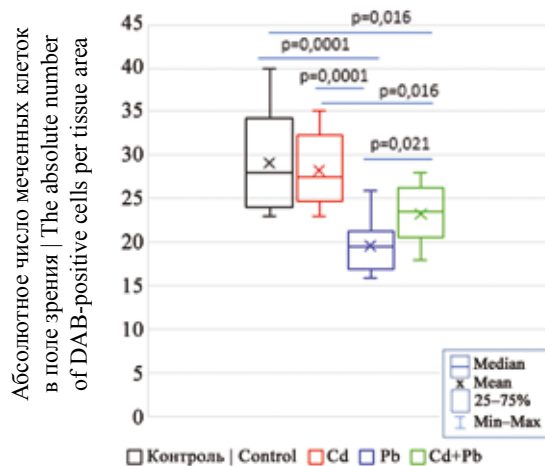


Рис. 10. Количество бокаловидных клеток в криптах тонкой кишки при изолированном и сочетанном воздействии кадмия и свинца

Fig. 10. The number of goblet cells in the crypts of the small intestine under isolated and combined exposure to cadmium and lead

синках выявлено уменьшение количества бокаловидных клеток по сравнению с контрольной группой, причем изменения были статистически значимыми и аналогичными в обоих компартментах, и наименьшее количество бокаловидных клеток отмечено при моно воздействием свинца относительно остальных групп (рис. 10 и 11).

В целом, исследованные нами ИГХ маркеры пролиферации и апоптоза в слизистой оболочке тонкой кишки крыс-самцов Вистар препубертатного возраста при изолированном и сочетанном воздействии кадмия и свинца в субтоксичных дозах отражают индукцию пролиферативной активности эпителиоцитов, увеличение экспрессии маркера апоптоза/повреждения ДНК и уменьшение количества бокаловидных клеток, расце-

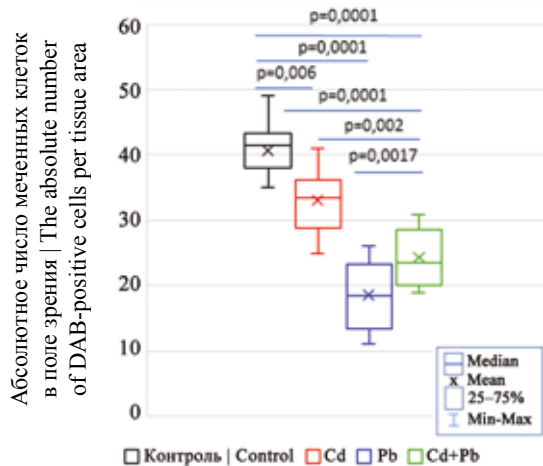


Рис. 11. Количество бокаловидных клеток в ворсинках тонкой кишки при изолированном и сочетанном воздействии кадмия и свинца

Fig. 11. The number of goblet cells in the villi of the small intestine under isolated and combined exposure to cadmium and lead

ниваемое как некоторое нарушение клеточной дифференцировки. Тем не менее это не повлияло на развитие и рост экспериментальных животных (табл.), что может свидетельствовать о достаточно высоких компенсаторных возможностях крыс препубертатного возраста, несмотря на воздействие токсичных металлов с хорошо изученными механизмами алтерации [22–24]. Важно отметить, что тонкая кишка – орган с интенсивным метаболизмом из-за постоянного обновления эпителия, например у жвачных животных, потребляющий от 17 до 25% кислорода [25].

Заключение

У крыс Вистар препубертатного возраста субтоксичное *per os* воздействие свинца и кадмия в течение 21 суток индуцировало пролиферативную активность клеток эпителия слизистой оболочки тонкой кишки, оцениваемую по экспрессии маркера пролиферации Ki67. В эпителии и строме выявлено статистически значимое возрастание экспрессии Ki67 при сочетанном воздействии относительно контрольной группы и групп с изолированным воздействием кадмия и свинца. При изолированном воздействии обоих токсинов экспрессия Ki67 в эпителии и строме также возрастала относительно контрольной группы (за исключением показателя стромальных клеток крипт).

Экспрессия маркера p53 в эпителии крипт и ворсинок тонкой кишки возрастала в опытных группах относительно контрольной с наибольшими показателями при сочетанном воздействии кадмия и свинца; при этом абсолютные значения оказались почти в 2 раза большими в крипах. Стромальные клетки ворсинок в 3-й группе с моно воздействием свинца превышали показатели контрольной группы.

Выявлено статистически значимое уменьшение количества бокаловидных клеток в опытных группах

по сравнению с контрольной, наименьшее количество данных слизепroduцирующих клеток отмечено при моно воздействии свинца относительно всех остальных групп.

Вклад авторов

Концепция и дизайн исследования – С.В. Залавина, А.Н. Машак. Сбор и обработка материала – П.А. Елясин, Е.В. Овсянко. Написание текста – П.А. Елясин, С.В. Айдагулова. Редактирование – С.В. Айдагулова.

Author contributions

Conceived the study and designed the experiment – S.V. Zalavina, A.N. Mashak. Collected the data and performed the analysis – P.A. Elyasin, E.V. Ovsyanko. Wrote the paper – P.A. Elyasin, S.V. Aidagulova. Edited the manuscript – S.V. Aidagulova.

Литература/References

1. Fujiwara Y, Lee JY, Banno H, Imai S, Tokumoto M, Hasegawa T et al. Cadmium induces iron deficiency anemia through the suppression of iron transport in the duodenum. *Toxicol Lett.* 2020;332:130–9. DOI: 10.1016/j.toxlet.2020.07.005.
2. Weidemann DK, Weaver VM, Fadrowski JJ. Toxic environmental exposures and kidney health in children. *Pediatr Nephrol.* 2016;31(11):2043–54. DOI: 10.1007/s00467-015-3222-3.
3. Залавина С.В., Склянов Ю.И., Бгатова Н.П. Структурные изменения миокарда крыс в системе мать–плод в условиях введения кадмия. *Морфология.* 2007;132(6):42–45. Zalavina SV, Sklyanov YuI, Bgatova NP. Structural changes of rat myocardium in the mother/fetus system exposed to cadmium. *Morphology.* 2007;132(6):42–45 (In Russ.).
4. Breton J, Le Clère K, Daniel C, Sauty M, Nakab L, Chassat T et al. Chronic ingestion of cadmium and lead alters the bioavailability of essential and heavy metals, gene expression pathways and genotoxicity in mouse intestine. *Arch Toxicol.* 2013;87(10):1787–95. DOI: 10.1007/s00204-013-1032-6.
5. Negroni A, Cucchiara S, Stronati L. Apoptosis, necrosis, and necroptosis in the gut and intestinal homeostasis. *Mediators Inflamm.* 2015;2015:250762. DOI: 10.1155/2015/250762.
6. Volk N, Lacy B. Anatomy and physiology of the small bowel. *Gastrointest Endosc Clin N Am.* 2017;27(1):1–13. DOI: 10.1016/j.giec.2016.08.001.
7. Tinkov AA, Gritsenko VA, Skalnaya MG, Cherkasov SV, Aaseth J, Skalny AV. Gut as a target for cadmium toxicity. *Environ Pollut.* 2018;235:429–34. DOI: 10.1016/j.envpol.2017.12.114.
8. Okumura R, Takeda K. Maintenance of intestinal homeostasis by mucosal barriers. *Inflamm Regen.* 2018;38:5. DOI: 10.1186/s41232-018-0063-z.
9. Liu W, Feng H, Zheng S, Xu S, Massey IY, Zhang C et al. Pb toxicity on gut physiology and microbiota. *Front Physiol.* 2021;12:574913. DOI: 10.3389/fphys.2021.574913.
10. Tomaszewska E, Winiarska-Mieczan A, Dobrowolski P. Hematological and serum biochemical parameters of blood in adolescent rats and histomorphological changes in the jejunal epithelium and liver after chronic exposure to cadmium and lead in the case of supplementation with green tea vs black, red or white tea. *Exp Toxicol Pathol.* 2015;67(5–6):331–9. DOI: 10.1016/j.etp.2015.02.005.

11. *Shepel'ova IA, Derkach IaA, Mel'nykova NM.* Effect of cadmium sulphate on the metabolism of carbohydrates in organism of rats of different ages. *Ukr Biokhim Zh* (1999). 2007;79(2):92–6. PMID: 18030756.
12. *Елясин П.А., Залавина С.В., Машак А.Н., Равилова Ю.Р., Первойкин Д.М., Надеев А.П. и др.* Классическая долячка печени как модель исследования воздействия субтоксичных доз кадмия. *Экология человека.* 2018;1:47–52. DOI: 10.33396/1728-0869-2018-1-47-52.
Elyasin PA, Zalavina SV, Mashak AN, Ravilova YuR, Pervoykin DM, Nadeev AP et al. Classic liver lobule as a model for studying the influence of cadmium subtoxic doses. *Human ecology.* 2018;1:47–52 (In Russ.). DOI: 10.33396/1728-0869-2018-1-47-52.
13. *Наркевич А.Н., Виноградов К.А., Гржибовский А.М.* Множественные сравнения в биомедицинских исследованиях: проблема и способы решения. *Экология человека.* 2020;10:55–64. DOI: 10.33396/1728-0869-2020-10-55-64.
Narkevich AN, Vinogradov KA, Grjibovski AM. Multiple comparisons in biomedical research: The problem and solutions. *Human Ecology.* 2020;10: 55–64 (In Russ.). DOI: 10.33396/1728-0869-2020-10-55-64.
14. *Зайцев В.М., Савельев С.И.* Практическая медицинская статистика. Учебное пособие. Тамбов: Цифра, 2013. 579 с.
Zaitsev VM, Savelyev SI. Practical medical statistics. Study guide. Tambov: Tsifra, 2013. 579 p. (In Russ.).
15. *Петри А., Сэбин К.* Наглядная медицинская статистика. Учебное пособие для вузов. 3-е изд. Москва: ГЕОТАР-Медиа, 2019. 216 с.
Petri A, Sabin K. Visual medical statistics. Manual for graduate students. 3rd ed. Moscow: GEOTAR-Media, 2019. 216 p. (In Russ.).
16. *Klöppel G, La Rosa S.* Ki67 labeling index: Assessment and prognostic role in gastroenteropancreatic neuroendocrine neoplasms. *Virchows Arch.* 2018;472(3):341–9. DOI: 10.1007/s00428-017-2258-0.
17. *Sun X, Kaufman PD.* Ki-67: More than a proliferation marker. *Chromosoma.* 2018;127(2):175–86. DOI: 10.1007/s00412-018-0659-8.
18. *Золотова Н.А., Цветков И.С., Хочанский Д.Н., Джалилова Д.Ш., Косырева А.М., Михайлова А.Л. и др.* Морфофункциональные изменения ободочной кишки и иммунные реакции при холодном стрессе у самцов и самок мышей C57BL/6. *Клиническая и экспериментальная морфология.* 2020;9(4):50–64. DOI: 10.31088/CEM2020.9.4.50-64.
Zolotova NA, Tsvetkov IS, Khochanskiy DN, Dzhaliilova DSh, Kosyreva AM, Mikhailova AL et al. Morphofunctional changes in the colon and immune responses during cold stress in male and female C57BL/6 mice. *Clinical and experimental morphology.* 2020;9(4):50–64 (In Russ.). DOI: 10.31088/CEM2020.9.4.50-64.
19. *Rufini A, Tucci P, Celardo I, Melino G.* Senescence and aging: The critical roles of p53. *Oncogene.* 2013;32(43):5129–43. DOI: 10.1038/onc.2012.640.
20. *Sabapathy K, Lane DP.* Understanding p53 functions through p53 antibodies. *J Mol Cell Biol.* 2019;11(4):317–29. DOI: 10.1093/jmcb/mjz010.
21. *Kim JY, An MJ, Shin GS, Lee HM, Kim MJ, Kim CH et al.* Mercury chloride but not lead acetate causes apoptotic cell death in human lung fibroblast MRC5 cells via regulation of cell cycle progression. *Int J Mol Sci.* 2021;22(5):2494. DOI: 10.3390/ijms22052494.
22. *Barbosa F Jr, Farina M, Viegas S, Kempinas Wde G.* Toxicology of metals and metalloids. *Biomed Res Int.* 2014;2014:253738. DOI: 10.1155/2014/253738.
23. *Metryka E, Chibowska K, Gutowska I, Falkowska A, Kupnicka P, Barczak K et al.* Lead (Pb) exposure enhances expression of factors associated with inflammation. *Int J Mol Sci.* 2018;19(6):1813. DOI: 10.3390/ijms19061813.
24. *Balali-Mood M, Naseri K, Tahergerabi Z, Khazdair MR, Sadeghi M.* Toxic mechanisms of five heavy metals: Mercury, lead, chromium, cadmium, and arsenic. *Front Pharmacol.* 2021;12:643972. DOI: 10.3389/fphar.2021.643972.
25. *Montanholi Y, Fontoura A, Swanson K, Coomber B, Yamashiro S, Miller S.* Small intestine histomorphometry of beef cattle with divergent feed efficiency. *Acta Vet Scand.* 2013;55(1):9. DOI: 10.1186/1751-0147-55-9.

Информация об авторах

Павел Александрович Елясин – кандидат медицинских наук, доцент кафедры анатомии человека Новосибирского государственного медицинского университета.

Светлана Васильевна Залавина – доктор медицинских наук, заведующая кафедрой гистологии, эмбриологии и цитологии Новосибирского государственного медицинского университета.

Александр Николаевич Машак – доктор медицинских наук, заведующий кафедрой анатомии человека Новосибирского государственного медицинского университета.

Елена Владимировна Овсянко – доктор медицинских наук, профессор кафедры анатомии человека Новосибирского государственного медицинского университета.

Светлана Владимировна Айдагулова – доктор биологических наук, заведующая лабораторией клеточной биологии и фундаментальных основ репродукции Центральной научно-исследовательской лаборатории Новосибирского государственного медицинского университета.

Author information

Pavel A. Elyasin – Cand. Sci. (Med.), Associate Professor, Human Anatomy Department, Novosibirsk State Medical University.
<https://orcid.org/0000-0003-2570-367X>

Svetlana V. Zalavina – Dr. Sci. (Med.), Head of the Department of Histology, Embryology and Cytology, Novosibirsk State Medical University.
<https://orcid.org/0000-0003-3405-5993>

Alexander N. Mashak – Dr. Sci. (Med.), Head of the Human Anatomy Department, Novosibirsk State Medical University.
<https://orcid.org/0000-0003-4450-8300>

Elena V. Ovsyanko – Dr. Sci. (Med.), Professor, Human Anatomy Department, Novosibirsk State Medical University.
<https://orcid.org/0000-0002-9282-7616>

Svetlana V. Aidagulova – Dr. Sci. (Biol.), Head of the Laboratory of Cellular Biology and Fundamental Basis of Reproduction, Central Scientific Laboratory, Novosibirsk State Medical University.
<https://orcid.org/0000-0001-7124-1969>