

Особенности репаративной регенерации роговицы в условиях применения секрета стволовых клеток

Е.Н. Борхунова¹, С.В. Полябин¹, С.В. Сароян¹, А.И. Довгий²

¹ ФГБОУ ВО Московская государственная академия ветеринарной медицины и биотехнологии – МВА имени академика К.И. Скрябина, Москва, Россия

² ООО «Г-Хелпер Клеточные Технологии», Москва, Россия

Резюме. *Введение.* Одним из перспективных и активно развивающихся научных направлений является регенеративная биология и медицина. В рамках этого направления происходит изучение механизмов действия препаратов регенеративной медицины, из которых в настоящее время большое внимание уделяется секретомам – комплексам цитокинов – белков и пептидов, выполняющих в тканях регуляторную функцию. Большинство современных работ, посвященных изучению биологических эффектов отдельных цитокинов и их комплексов при репаративной регенерации, проведено *in vitro*. Морфологические исследования, позволяющие оценить структурные изменения в тканях и выявить особенности течения репарации под влиянием цитокинов, фрагментарны и недостаточны. В статье представлены результаты изучения репаративной регенерации роговицы под влиянием секрета мезенхимальных стволовых клеток.

Материалы и методы. Работа проведена на морских свинках (n=30, опытная группа, группа сравнения и контроль), которым под изофлюрановым наркозом наносили обширный глубокий дефект роговицы диаметром 5 мм, распространяющийся на 2/3 толщины роговицы. Животные находились под динамическим наблюдением и ежедневно подвергались офтальмологическому осмотру. Животных выводили из эксперимента спустя 1, 5, 11, 28 суток после операции путем передозировки наркоза и брали материал для гистологических и микроморфометрических исследований.

Результаты. Показано, что под влиянием цитокинов репарация роговицы происходит на фоне менее выраженного воспаления и экссудации, завершается восстановлением кривизны роговицы и частичным восстановлением прозрачности. Микроскопически отмечены меньшая воспалительная инфильтрация, более ранняя эпителизация, восстановление толщины регенерата, меньшая выраженность рубцовых изменений роговицы, чем в группе сравнения и контроле. Весьма интересным представляется появление гиповаскулярных и аваскулярных очагов в структуре соединительнотканного регенерата, что может быть связано с ремоделированием. По-видимому, этот фактор и обуславливает частичное восстановление прозрачности роговицы.

Заключение. Секретом стволовых клеток оказывает положительное действие на заживление раны роговицы: репарация протекает на фоне умеренно выраженной воспалительной инфильтрации и завершается формированием регенерата по типу нубекулы с частичным восстановлением прозрачности роговицы.

Ключевые слова: мезенхимальные стволовые клетки, секретом, цитокины, роговица, рана, репаративная регенерация

Для корреспонденции: Елена Николаевна Борхунова. E-mail: borhunova@mail.ru

Для цитирования: Борхунова Е.Н., Полябин С.В., Сароян С.В., Довгий А.И. Особенности репаративной регенерации роговицы в условиях применения секрета стволовых клеток. Клини. эксп. морфология. 2022;11(3):45–55. DOI: 10.31088/СЕМ2022.11.3.45-55.

Финансирование. Исследование выполнено в рамках государственного бюджетного финансирования.

Конфликт интересов. Авторы заявляют об отсутствии конфликта интересов.

Статья поступила 21.03.2022. Получена после рецензирования 30.03.2022. Принята в печать 25.04.2022.

Peculiarities of reparative corneal regeneration applying stem cell secretome

E.N. Borkhunova¹, S.V. Pozyabin¹, S.V. Saroyan¹, A.I. Dovgii²

¹ K.I. Skryabin Moscow State Academy of Veterinary Medicine and Biotechnology, Moscow, Russia

² T-Helper Cell Technologies, LLC, Moscow, Russia

Abstract. Introduction. Regenerative medicine is a promising and actively developing scientific area. Of particular interest are studies related to the mechanisms of biological drug action, a particular focus being on secretomes. The term “secretomes” refers to numerous cytokines, growth factors, and other proteins and peptides that are secreted by cells and regulate biological processes. Most published literature on biological effects of individual cytokines and cell secretomes during reparative regeneration processes have been carried out *in vitro*. Studies describing morphological control, i.e. assessing structural changes in tissue and identifying the key processes influenced by cytokines during regeneration, are scarce, and further research is needed. This article presents the results of evaluating the reparative corneal regeneration with secretome produced by mesenchymal stem cells (MSCs).

Materials and methods. We divided guinea pigs (N=30) into three groups (experimental, comparison, and control). Under isoflurane anesthesia, each animal received a mechanical corneal defect 5 mm in diameter affecting 2/3 of the cornea in depth. We observed the animals and performed daily ophthalmological examinations. Animals were sacrificed on days 1, 5, 11, and 28 after the manipulation with an overdose of anesthesia. Then, we performed histological and micromorphometric evaluation.

Results. We revealed that under the influence of cytokines, corneal regeneration was with less pronounced inflammation and exudation. The restoration of corneal curvature was full whereas that of corneal transparency was partial. Microscopic examination of the samples obtained from the animals of the experimental group showed that they had a lower inflammatory cell response, earlier epithelialization, restored thickness of the regenerate, and less scar-like tissue formation in the cornea than those in the comparison and control groups. We observed the appearance of hypovascular and avascular foci in the structure of the regenerate connective tissue, which may be associated with the remodeling process. This factor may also be responsible for the observed partial restoration of corneal transparency.

Conclusion. The secret of stem cells has a positive effect on the healing of corneal wounds. The inflammation is moderate. The corneal regenerate is of nubecula type; corneal transparency is partially restored.

Keywords: mesenchymal stem cells, secretome, cytokines, cornea, wound, reparative regeneration

Corresponding author: Elena N. Borkhunova. E-mail: borhunova@mail.ru

For citation: Borkhunova E.N., Pozyabin S.V., Saroyan S.V., Dovgii A.I. Peculiarities of reparative corneal regeneration applying stem cell secretome. Clin. exp. morphology. 2022;11(3):45–55 (In Russ.). DOI: 10.31088/CEM2022.11.3.45-55.

Funding. The study was carried out within the framework of state budget funding.

Conflict of interest. The authors declare that there is no conflict of interest.

Received 21.03.2022. **Received in revised form** 30.03.2022. **Accepted** 25.04.2022.

Введение

Актуальным вопросом регенеративной биологии и медицины является изучение эффектов регенеративных препаратов. Особое место занимают секретомы – вещества, в которых содержится комплекс цитокинов.

Цитокины – это белки и пептиды, выделяемые клетками и регулирующие межклеточные взаимодействия паракринным способом [1–4]. Цитокины регулируют все этапы репаративной регенерации тканей и дальнейшее ремоделирование регенерата [4–11]. Это происходит за счет мобилизации собственного репаративного потенциала тканей, в частности прогениторных клеток [1, 2, 11, 12]. Считается, что секретомы мезенхимальных стволовых клеток ввиду комплексного эффекта могут оказать выраженное положительное влияние на заживление тканей, стимулируя этот процесс и оп-

тимизируя хирургический и эстетический результат лечения [1–7].

Известно, что действие клеточных продуктов в регенеративной медицине обусловлено именно цитокинетическими взаимодействиями. Это подтверждено экспериментальными данными, полученными при изучении заживления ран кожи и роговицы [4–17]. Секретом мезенхимальных стволовых клеток оказывает иммуносупрессивное и противовоспалительное действие благодаря ряду цитокинов: фактору некроза опухоли $\beta 1$ (TGF $\beta 1$), интерлейкинам 1, 6, 7, 10, 12, 13, 18, 27, IL18BP, нейротрофину 3 (НТ-3). Обнаружено, что MSC-СМ продуцируют провоспалительные цитокины, такие как IL-1, IL-6, IL-8 и IL-9 [3–7]. Именно сбалансированность и своевременность действия про- и противовоспалительных цитокинов определяют

благоприятный исход защитно-компенсаторной реакции [1, 2, 7, 8, 10]. Цитокины предотвращают гибель клеток путем восстановления местного микроокружения при ингибировании апоптоза. В процессе заживления ран секретом мезенхимальных стволовых клеток влияет на важнейший процесс ангиогенеза, индуцируя пролиферацию и миграцию эндотелиальных клеток, способствуя неоваскулогенезу, а также предотвращает апоптоз эндотелиальных клеток *in vitro* и избыточное склерозирование тканей при заживлении, что представляет большой практический интерес. При этом в секрете мезенхимальных стволовых клеток идентифицированы не только стимуляторы, но и ингибиторы ангиогенеза, представляющие собой сбалансированное сочетание биологически активных веществ, способствующих оптимальному ангиогенезу и своевременному регрессу сосудов [5, 7, 11].

Несмотря на то, что в литературе представлены данные о положительных результатах экспериментального изучения и клинического применения регенеративных препаратов [9–17], сведения о морфологическом контроле заживления тканей при использовании секретомов фрагментарны. Это определяет необходимость дальнейших детальных исследований эффектов таких регенераторных препаратов как *in vitro*, так и *in vivo*.

В Российской Федерации в 2017 году зарегистрирован регенеративный препарат на основе кондиционированной среды мезенхимальных стволовых клеток – Репарин-Хелпер, содержащий стандартизированный комплекс цитокинов [18]. Влияние этого секрета на

процесс репарации роговицы будет проанализировано в статье.

Цель исследования – на экспериментальной модели изучить особенности течения репаративной регенерации роговицы после индуцирования раны в условиях применения препарата, содержащего секретом стволовых клеток.

Материалы и методы

Работа проведена на морских свинках (самцы, 6 месяцев), которых разделили на три группы (по 10 животных в каждой). Всем животным под общей анестезией (изофлюран) с помощью роговичного трепана проводили кератэктомию, формируя односторонний дефект роговицы диаметром 5 мм, распространяющийся на 2/3 толщины роговицы (рис. 1). Нанесение препаратов на поверхность глаза начинали сразу после формирования дефекта и продолжали в течение всего периода наблюдения – ежедневно, 4 раза в сутки с интервалом 3 часа.

В группе I репарация роговицы происходила под влиянием цитокинов, содержащихся в препарате Репарин-Хелпер, который применяли в форме капель. В группе II (группа сравнения) использовали кератопротектор на основе дексапантенола в форме геля. В группе III (контрольной) в качестве капель использовали физиологический раствор. Во всех группах обработка проводилась 4 раза в день в течение срока эксперимента (28 суток), при этом животные находились под динамическим наблюдением. Клинические исследования проводили с помощью методов общего

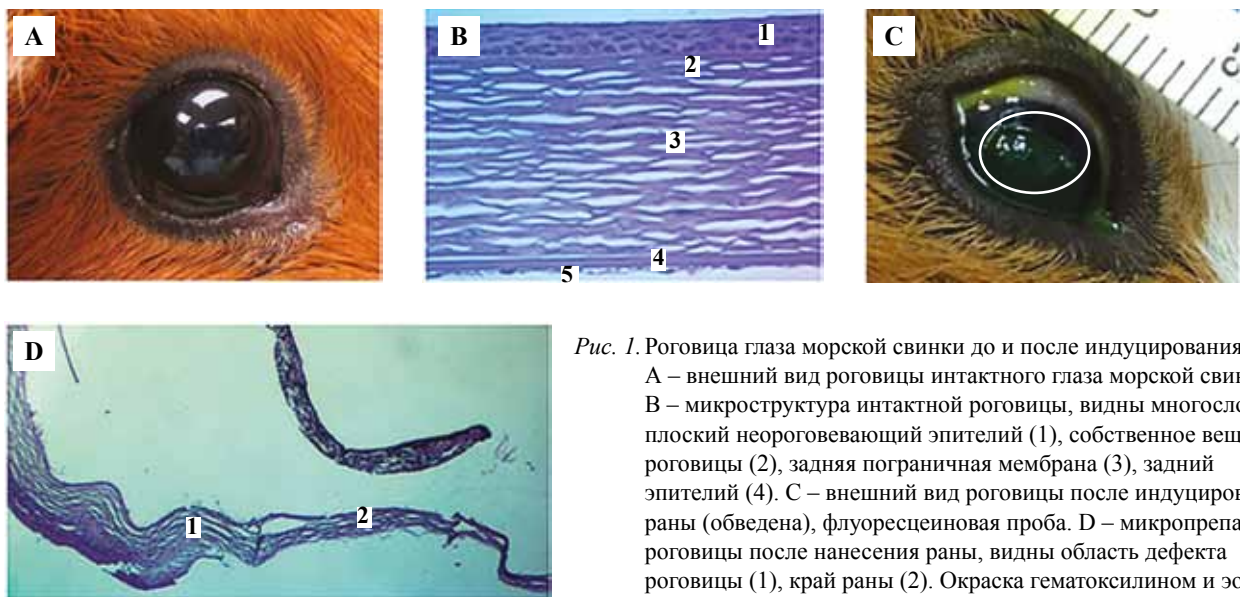


Рис. 1. Роговица глаза морской свинки до и после индуцирования раны. А – внешний вид роговицы интактного глаза морской свинки. В – микроструктура интактной роговицы, видны многослойный плоский неороговевающий эпителий (1), собственное вещество роговицы (2), задняя пограничная мембрана (3), задний эпителий (4). С – внешний вид роговицы после индуцирования раны (обведена), флуоресцеиновая проба. Д – микропрепарат роговицы после нанесения раны, видны область дефекта роговицы (1), край раны (2). Окраска гематоксилином и эозином. В – $\times 400$, Д – $\times 40$

Fig. 1. The cornea of Guinea pig before and after wound induction.

A – the appearance of the intact cornea. B – the microstructure of the intact cornea: nonkeratinized stratified squamous epithelium (1), the stroma of the cornea (2), the Descemet's membrane (3), and the corneal endothelium (4). C – the appearance of the corneal wound (circled), a fluorescein test. D – microphotograph of the cornea after wounding: area of the corneal defect (1), wound edge (2). H&E stain. B – $\times 400$, D – $\times 40$

офтальмологического осмотра и щелевой биомикроскопии.

Через 1, 5, 11, 28 суток после операции брали материал для гистологических исследований. Животных выводили из эксперимента путем передозировки наркотика (изофлюран). Фрагменты роговицы фиксировали в 10% растворе формалина, заливали в парафин по общепринятой методике и после окрашивания гематоксилином и эозином и по ван Гизону изучали с помощью метода световой микроскопии и микроскопической морфометрии. При этом определяли общую морфологическую картину, а также толщину регенерата роговицы, толщину пучков коллагеновых волокон регенерата основы роговицы, количество фибробластов и гемокапилляров в стандартном поле зрения (ПЗ) при $\times 400$. Исследования проводили с использованием микроскопа Jenamed-2 (Carl Zeiss, Германия), совмещенного с программой цифрового анализа микроскопического изображения ImageScore 4,0 (Leica Biosystems, США). Цифровой материал подвергали статистической обработке в программе Statistica 8.1 (Statsoft, США). Для выявления отличительных количественных характеристик регенерата в группе I на разных этапах репарации по сравнению с группами II и III использовали критерий Краскела-Уоллиса и критерий Тьюки, различия считали значимыми при значении $p \leq 0,05$.

Все манипуляции с лабораторными животными проводили согласно директиве 2010/63/EU Европейского парламента и Совета Европейского Союза от 22 сентября 2010 года по охране животных, используемых в научных целях.

Результаты

Результаты клинических наблюдений

При клинических исследованиях в группе I установлено, что в течение первых 2 суток развивался незначительный отек, который разрешался к 4-м суткам. К 7-м суткам определяли признаки неоваскуляризации (рис. 2 А), выраженные в меньшей степени по сравнению с другими группами. Явления экссудации, блефароспазма, фотофобии не отмечали. К 14-м суткам на фоне неоваскуляризации вновь появлялся незначительный отек (рис. 2 В), который исчезал к 21-м суткам. Через 28 суток отмечали полное заживление дефекта с формированием рубца по типу нубекулы и частичным восстановлением прозрачности роговицы (рис. 2 С).

В группе II на 2-е сутки после операции как в области дефекта, так и перифокально развивался выраженный отек, который регистрировали до последнего срока эксперимента. К 7-м суткам (рис. 2 D) у всех животных наблюдали отек роговицы, неоваскуляризацию, а также блефароспазм и фотофобию. Неоваскуляризация, выраженная в большей степени, чем в группе I, отмечалась с 3-х суток эксперимента и прогрессировала до 14-х (рис. 2 E). К 28-м суткам отмечали полное заживле-

ние дефекта с образованием рубца по типу лейкомы (рис. 2 F).

У животных группы III на 2-е сутки после операции регистрировали выраженный отек роговицы, блефароспазм и фотофобию, а на 3-и сутки – экссудацию. На этом фоне на 7-е сутки развивалась обильная неоваскуляризация (рис. 2 G), которая прогрессировала к 14-м суткам (рис. 2 H). На 28-е сутки отмечали формирование макулы или лейкомы (рис. 2 I), что указывало на незавершенность процесса репарации.

Результаты гистологических исследований

При исследовании микропрепаратов через 1 сутки в области дефекта отмечали некроз ткани основы роговицы, при этом в группе I отек и клеточная инфильтрация были умеренными, а в составе инфильтрата наблюдали сегментоядерные нейтрофилы и макрофаги. Больше того, в области дефекта регистрировали фибробласты. В группах II и III определяли выраженный отек, обильную клеточную инфильтрацию, формирование детрита (рис. 3 А–С).

К 5-м суткам дефект роговицы восполнялся за счет эпителизированных грануляций. В группе I его толщина была неравномерна и характеризовалась утолщением в центре (рис. 4 А, табл. 1), в его основе находилась грануляционная ткань, богатая кровеносными сосудами и фибробластами (табл. 2); клеточный инфильтрат диффузный, умеренный, представлен главным образом макрофагами с единичными сегментоядерными нейтрофилами.

В группах II и III в этот срок в области дефекта отмечены отек и обильная инфильтрация грануляционной

Таблица 1 | Table 1

Динамика толщины регенерата роговицы (мкм), Me (Q_1, Q_3) | Changes in the cornea thickness during regeneration (μm), Me (Q_1, Q_3)

Срок эксперимента Experiment day	Группы Groups		
	группа I group I	группа II group II	группа III group III
1 сутки Day 1	64 (62÷65)	65 (63÷67)	63 (62÷64)
5 суток Day 5	174* (170÷176)	221 (219÷224)	185 (182÷187)
11 суток Day 11	217 (214÷221)	260 (254÷263)	175 (172÷178)
28 суток Day 28	194* (189÷195)	164 (162÷165)	154 (151÷155)

* Статистически значимые отличия группы I от групп II и III ($p \leq 0,05$) | Statistically significant differences between groups I, II, and III ($p \leq 0,05$)

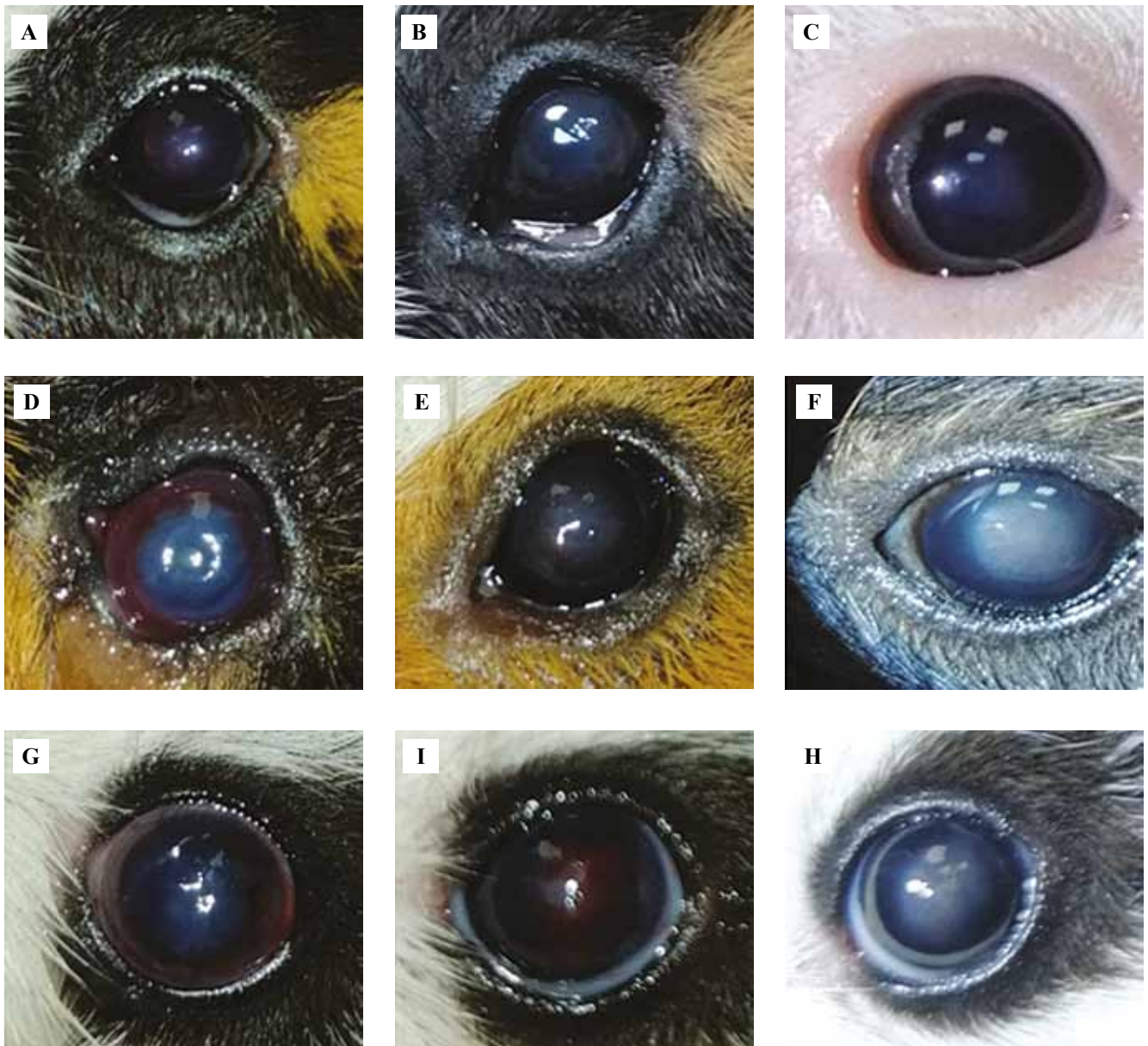


Рис. 2. Состояние роговицы в области индуцированной язвы на разных сроках эксперимента.

Группа I: А – через 5 суток виден небольшой отек, В – через 11 суток наблюдаются умеренные отек и неоваскуляризация роговицы, С – через 28 суток отмечается заживление по типу нубекулы с частичным восстановлением прозрачности роговицы. Группа II: D – через 5 суток наблюдаются ярко выраженные отек и экссудация, Е – через 11 суток отмечаются неоваскуляризация и сохранение экссудации, F – через 28 суток наблюдается заживление по типу лейкомы с выраженным помутнением роговицы. Группа III: G – через 5 суток определяются отек и экссудация, H – через 11 суток происходит выраженная неоваскуляризация роговицы, I – через 28 суток формируется регенерат по типу лейкомы с выраженным помутнением роговицы

Fig. 2. The cornea in the induced ulcer area at different stages of the experiment.

Group I: A – day 5: small swelling, B – day 11: moderate swelling and neovascularization of the cornea, C – day 28: nubecula-type healing with partial restoration of corneal transparency. Group II: D – day 5: pronounced swelling and exudation, E – day 11: neovascularization and preservation of exudation, F – day 28: leukoma-type healing with pronounced corneal haze. Group III: G – day 5: swelling and exudation, H – day 11: pronounced neovascularization of the cornea, I – 28 day: formation of the leukoma-type regenerate, pronounced corneal haze

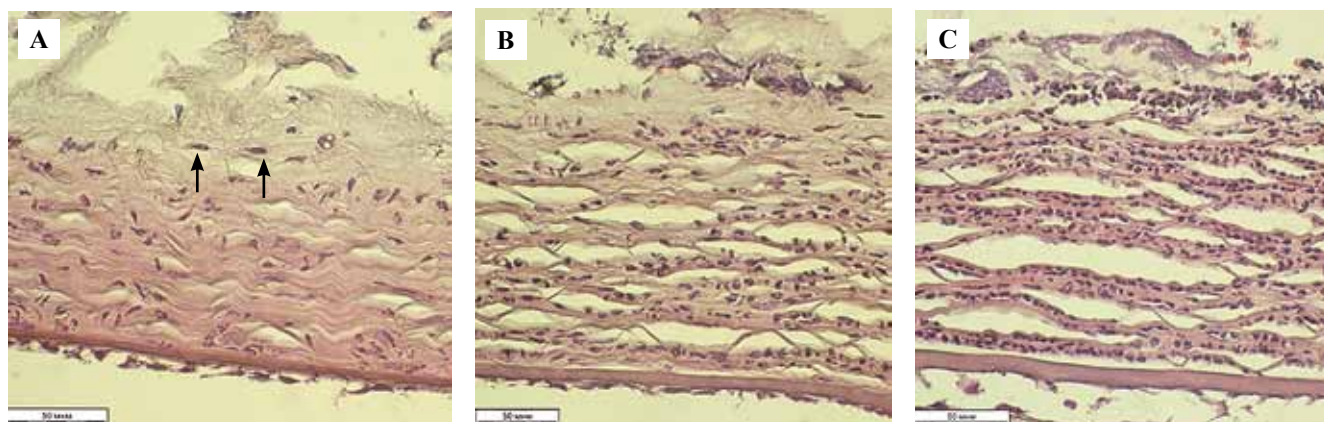


Рис. 3. Состояние тканей в области дефекта роговицы через 1 сутки после операции.

А – группа I: в зоне деструкции наблюдаются отек, некроз соединительной ткани, умеренный макрофагально-нейтрофильный инфильтрат. Среди пучков коллагеновых волокон видны единичные фибробласты (*стрелки*).
 В – группа II, в области некроза наблюдается отек, видна макрофагально-нейтрофильная инфильтрация.
 С – группа III, в области воздействия визуализируются отек и диффузная инфильтрация сегментоядерными нейтрофилами. Окраска гематоксилином и эозином, $\times 400$

Fig. 3. Corneal defect area 1 day after surgery.

A – group I: edema, connective tissue necrosis, and moderate macrophage-neutrophilic infiltrate in the destruction zone. Single fibroblasts (*arrows*) among the collagen fiber bundles. B – group II: edema in the necrosis area, macrophage-neutrophilic infiltration. C – group III: edema and diffuse infiltration by segmented neutrophils in the defect area. H&E stain, $\times 400$

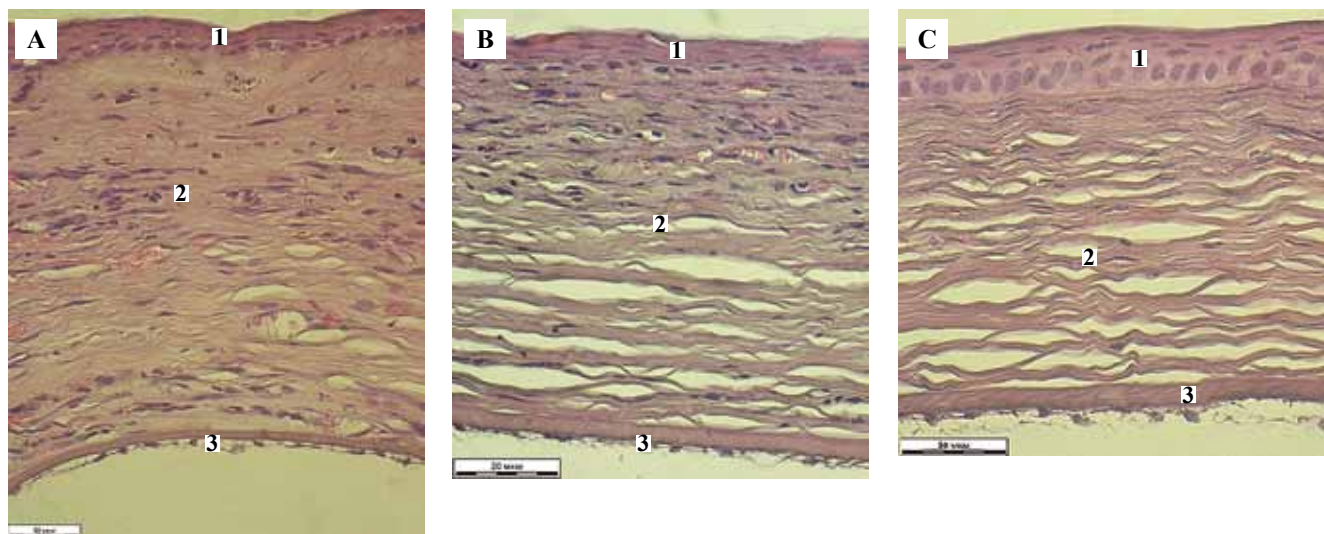


Рис. 4. Структура регенерата роговицы на разных сроках эксперимента.

Группа I. А – через 5 суток регенерат эпителизован (1), в строме (2) наблюдаются отек и умеренная клеточная инфильтрация. В – через 11 суток в структуре регенерата видны эпителий (1), соединительная ткань с кровеносными сосудами (2), в которой определяются признаки умеренной воспалительной инфильтрации. С – через 28 суток регенерат эпителизован (1), пучки коллагеновых волокон стромы (2) хорошо структурированы, видны единичные гемокапилляры. Внутренняя пограничная мембрана (3) сохранна на всех сроках эксперимента. Окраска гематоксилином и эозином, $\times 400$

Fig. 4. The structure of the corneal regenerate at different stages of the experiment.

Group I. A – day 5: epithelized regenerate (1), swelling and moderate cellular infiltration in the stroma (2). B – day 11: the epithelium (1), connective tissue with blood vessels (2) in the regenerate, signs of moderate inflammatory infiltration. C – day 28: epithelized regenerate (1), well-structured collagen fiber bundles of the stroma (2), single blood capillaries. The internal limiting membrane (3) is preserved throughout the experiment. H&E stain, $\times 400$

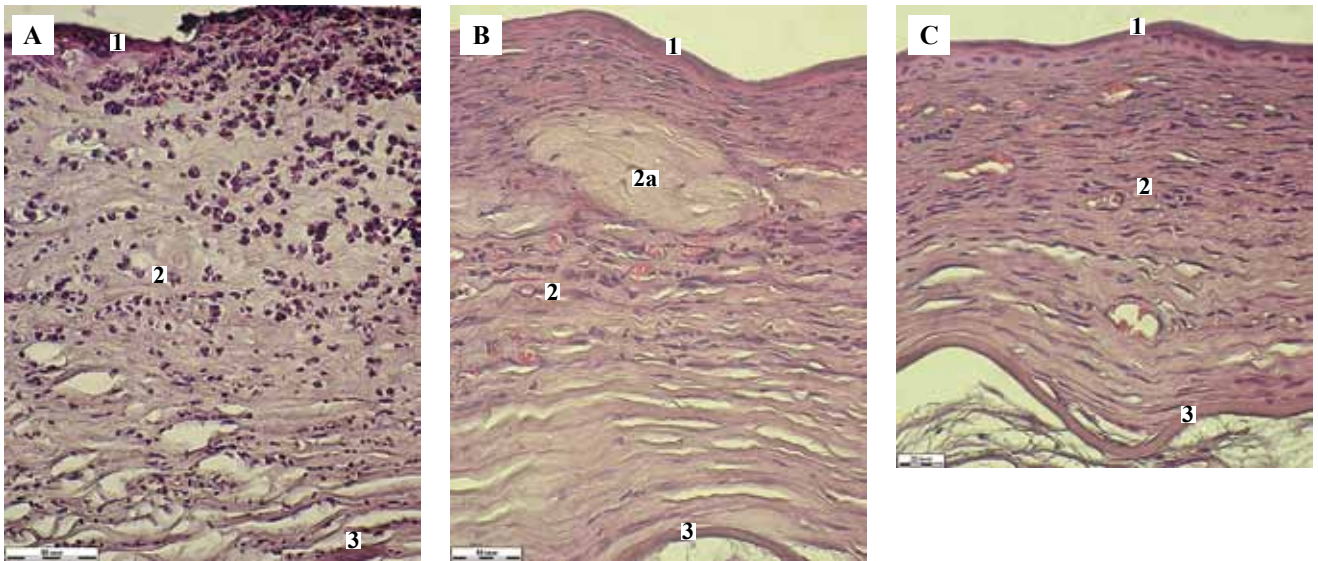


Рис. 5. Структура регенерата роговицы на разных сроках эксперимента.

Группа II. А – через 5 суток регенерат эпителизован (1), визуализируется выраженная воспалительная инфильтрация стромы (2). В – через 11 суток в структуре регенерата видны эпителий (1) и соединительная ткань с плотно расположенными пучками коллагеновых волокон, богатая гемокapиллярами и фибробластами (2). Видны очаги некроза (2а). 3 – внутренняя пограничная мембрана. С – через 28 суток регенерат эпителизован (1), в поверхностных слоях стромы наблюдается хорошо васкуляризованная рубцовая ткань с плотно расположенными пучками коллагеновых волокон (2), в глубоких слоях их упаковка более рыхлая. Внутренняя пограничная мембрана (3) сохранна на всех сроках эксперимента. Окраска гематоксилином и эозином, $\times 400$

Fig. 5. The corneal regenerate at different stages of the experiment.

Group II. A – day 5: epithelized regenerate (1) with pronounced inflammatory infiltration of the stroma (2). B – day 11: the epithelium (1) and connective tissue in the regenerate; tightly arranged collagen fiber bundles, numerous blood capillaries and fibroblasts (2); necrosis foci (2a); preserved internal limiting membrane (3). C – day 28: epithelized regenerate (1), well-vascularized scar tissue with densely arranged collagen fiber bundles in the surface layers of the stroma, their loose packaging in the deep layers (2). The internal boundary membrane (3) is preserved. H&E stain, $\times 400$

ткани сегментоядерными нейтрофилами (рис. 5 А, рис. 6 А) которые, очевидно, и определяют выраженное утолщение регенерата. При этом васкуляризация грануляционной ткани в группе II почти не отличается от таковой в группе I, тогда как в группе III она была существенно ниже (табл. 2). Количество фибробластов в группе I больше, чем в группах II и III (табл. 2). Все это свидетельствует о меньшей выраженности воспаления и более активном репаративном процессе после применения секретомы стволовых клеток на данном сроке эксперимента.

К 11-м суткам толщина регенерата увеличивалась во всех исследованных группах, однако оставалась неравномерной, а его поверхность была шероховатой. При этом в группе I (рис. 4 В) регенерат отличался от такового в группах II (рис. 5 В) и III (рис. 6 В) большей упорядоченностью расположения хорошо структурированных пучков коллагеновых волокон фиброзной ткани. В его соединительнотканной части значительно снижалось количество фибробластов и гемокapилляров (табл. 2), вплоть до появления гиповаскулярных очагов ($1,0 \pm 0,5$ гемокapилляра в ПЗ).

В группе II (рис. 5 В) в структуре соединительнотканной части регенерата определялась фиброзная

ткань, толщина пучков коллагеновых волокон в которой не отличалась от таковой в группе I (табл. 2). Наряду с этим сохранялись очаги некроза, а также очаговая макрофагально-нейтрофильная инфильтрация. Примечательно, что не снижалось, а напротив, возрастало количество фибробластов и гемокapилляров (табл. 2), что соответствовало клинически выявленной неоваскуляризации роговицы.

В группе III (рис. 6 В) отчетливо видно, что соединительнотканная часть регенерата имеет два слоя: поверхностный, сформированный хорошо васкуляризованными созревающими грануляциями, и глубокий, образованный более зрелой соединительной тканью. Показатель толщины пучков коллагеновых волокон увеличивался, но не имел статистически значимых отличий от показателей групп I и II (табл. 2). Количество фибробластов не отличалось от такового в группе I, а гемокapилляров уступало ему почти вдвое (табл. 2).

Итак, к 11-м суткам эксперимента в группе I определялись признаки созревания регенерата. В группах II и III эти признаки не выявлены, а регистрируемые в образцах данных групп морфологические изменения хорошо коррелируют с клинически выявленной неоваскуляризацией роговицы.

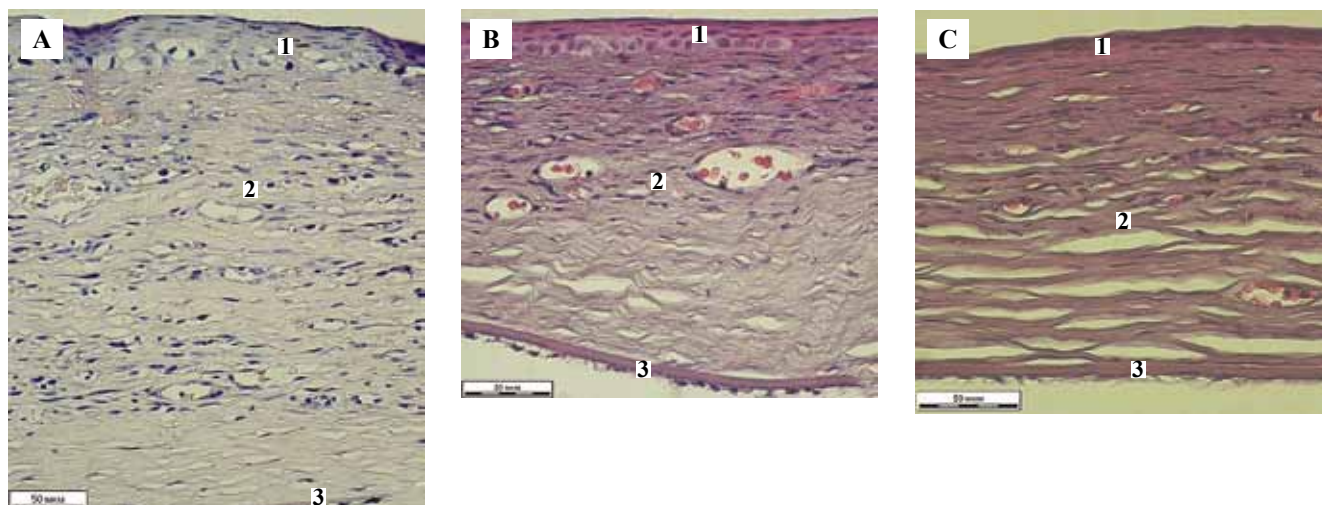


Рис. 6. Структура регенерата роговицы на разных сроках эксперимента.

Группа III (контрольная). А – через 5 суток регенерат эпителизован (1), строма (2) отечна, виден умеренный клеточный инфильтрат. В – через 11 суток в структуре регенерата наблюдаются эпителий (1) и рубцовая ткань, обильно васкуляризованная и богатая фибробластами в поверхностном слое, более зрелая в глубоком слое (2). Внутренняя пограничная мембрана (3) сохранна. С – через 28 суток регенерат эпителизован (1), в строме наблюдаются рубцовые изменения, визуализируются кровеносные сосуды. Внутренняя пограничная мембрана (3) сохранна. Окраска гематоксилином и эозином, $\times 400$

Fig. 6. Corneal regenerate at different stages of the experiment.

Group III (control). A – day 5: epithelized regenerate (1), swollen stroma (2), cell infiltrate (2) in its surface layers. B – day 11: the epithelium (1) and scar tissue are more vascularized and rich in fibroblasts in the surface layer (2), while more mature in the deep layer (3). The internal limiting membrane (4) is preserved. C – day 28: epithelized regenerate (1), scar changes in the stroma, blood vessels. Internal limiting membrane (3) is preserved. H&E stain, $\times 400$

Таблица 2 | Table 2

Сравнительная характеристика соединительнотканной части регенератов по динамике показателей количества фибробластов и гемокapилляров (в поле зрения при $\times 400$) и толщине пучков коллагеновых волокон (мкм), Me (Q_1 , Q_3) | Comparative characteristics of the connective tissue part of regenerates with the number of fibroblasts and blood capillaries (in a field of vision at $\times 400$) and the thickness of the collagen fiber bundles (μm), Me (Q_1 , Q_3)

Сроки эксперимента и группы Experiment day and studied group	Показатели Indicators		
	количество фибробластов number of fibroblasts	количество гемокapилляров number of blood capillaries	толщина пучков коллагеновых волокон, мкм collagen fiber bundle thickness, μm
5 суток Day 5			
Группа I Group I	23* (19÷25)	12 (9÷14)	2,0 (1,9÷2,2)
Группа II Group II	7 (5÷8)	10 (9÷12)	2,2 (1,9÷2,3)
Группа III Group III	6 (4÷8)	7 (5÷8)	1,9 (1,8÷2,2)
11 суток Day 11			
Группа I Group I	13 (10÷15)	7* (5÷9)	3,2 (3,1÷ 3,5)
Группа II Group II	21 (18÷24)	16 (14÷18)	3,4 (3,2÷3,6)
Группа III Group III	12 (10÷14)	12 (9÷14)	3,7 (3,3÷3,8)
28 суток Day 28			
Группа I Group I	11* (10÷12)	1* (1÷3)	4,2 (3,8÷4,5)
Группа II Group II	31 (27÷34)	9 (8÷11)	4,1 (3,7÷4,3)
Группа III Group III	23 (18÷28)	6 (4÷7)	4,9 (4,5÷5,1)

* Статистически значимые отличия группы I от групп II и III ($p \leq 0,05$) | Statistically significant differences between group I, II, and III ($p \leq 0,05$)

К 28-м суткам в группе I толщина регенерата становилась равномерной и соответствовала таковой интактной роговицы, причем восстанавливалась ее сферическая форма. Эпителий имел обычное строение. Передняя пограничная мембрана склерозирована, задняя пограничная мембрана сохранна (рис. 4 С). Регенерат основы роговицы сформирован фиброзной тканью с хорошо структурированными пучками коллагеновых волокон, имеющих взаимопараллельное расположение. По сравнению с предыдущим сроком количество фибробластов и гемокапилляров здесь снижалось (табл. 2). Важно отметить, что васкуляризация была меньше также и по сравнению с группами I и II (табл. 2), при этом определялись гиповаскулярные области (0–1 гемокапилляр в 1–2 ПЗ). На этом фоне сохранялась диффузная макрофагальная инфильтрация, что может свидетельствовать о продолжающемся ремоделировании регенерата.

В группе II (рис. 5 С) толщина регенерата меньше толщины роговицы, поверхность его была шероховатой, неровной. Кривизна роговицы не восстанавливалась. Наблюдался склероз передней пограничной мембраны, основа роговицы замещена рубцовой тканью с хорошо структурированными, плотно расположенными пучками коллагеновых волокон и большим количеством фибробластов (табл. 2), что указывает на фиброз. Количество гемокапилляров оставалось значительным (табл. 2).

В группе III (рис. 6 С) в области дефекта роговица была истончена, сферичность утрачена, кривизна сглажена. В структуре регенерата определялся эпителий обычного строения. Наблюдался склероз передней пограничной мембраны, в основе роговицы определялась хорошо васкуляризованная фиброзная ткань с толстыми, плотно упакованными пучками коллагеновых волокон. По показателям количества фибробластов и гемокапилляров регенерат занимал промежуточное положение по сравнению с группами I и II.

Морфометрические показатели регенератов роговицы представлены в таблицах 1 и 2.

При оценке межгрупповых отличий показано, что в процессе репарации статистически значимые различия толщины регенерата появлялись между группами I–II на 5-е и 28-е сутки эксперимента, между группами I–III на 28-е сутки эксперимента, при том, что отличия между группами II–III выявлены только на 5-е и 11-е сутки. Количественное представительство фибробластов в ткани регенерата имело статистически значимые отличия между группами I–II на 5-е, 11-е и 28-е сутки эксперимента, между группами I–III на 5-е и 28-е сутки, тогда как между группами II–III значимые отличия можно видеть лишь на 11-е сутки. По показателю количества гемокапилляров статистически значимые отличия установлены между группами I–II на 11-е и 28-е сутки, между группами I–III на 28-е сутки, в то время как между группами II–III они не отмечены. Толщина пучков коллагеновых волокон

статистически значимых межгрупповых отличий не имела (тест Тьюки, $p \leq 0,05$).

Обсуждение

Результаты, полученные в наших исследованиях, подтверждают данные работ [6–8, 10, 14, 17, 25, 28], в которых отмечают более раннее начало ремоделирования регенерата и уменьшение рубцовых изменений при использовании цитокинов. В то же время нами получены и оригинальные данные. Так, в исследованиях [8, 14] деструкции подвергали только эпителий роговицы, в то время как в нашем эксперименте глубина раны распространялась на 2/3 ее толщины. Кроме того, в большинстве работ изучены эффекты лишь отдельных цитокинов, в то время как в нашем исследовании использовался стандартизированный раствор комплекса цитокинов, выделяемых мезенхимальными стволовыми клетками [11].

Использование комплекса цитокинов (секретома стволовых клеток) в ситуации с глубокой и обширной деструкцией роговицы, по нашим данным, приводит к раннему ферментативному очищению области повреждения с помощью сегментоядерных нейтрофилов и макрофагов, которое протекает более активно, чем в контроле. В дальнейшем репаративный процесс характеризуется ранним появлением фибробластов, незначительно выраженными признаками воспаления. На 7-е сутки регенерат лучше васкуляризован и более богат фибробластами, чем в группах сравнения, что обуславливает и более раннее закрытие дефекта. Этому способствует и незначительная воспалительная реакция. К 14-м суткам регенерат в отличие от такового в контроле и группе сравнения имеет признаки созревания, проявляющиеся упорядоченным расположением пучков коллагеновых волокон, снижением количества фибробластов и гемокапилляров. К 30-м суткам в области дефекта восстанавливаются толщина роговицы и ее кривизна. Этот факт наряду с упорядоченным расположением пучков коллагеновых волокон регенерата и снижением васкуляризации его ткани приводит к минимальным клиническим последствиям заживления раны роговицы в виде нубекулы с частичным восстановлением прозрачности роговицы.

Заключение

Таким образом, результаты экспериментальных исследований свидетельствуют о положительном влиянии секретомы стволовых клеток на заживление обширных и глубоких ран роговицы, что проявляется быстрой эпителизацией дефекта и формированием регенерата, в структуре соединительнотканной части которого находятся рыхло расположенные, тонкие пучки коллагеновых волокон. Кроме того, выявленная редукция гемокапилляров обуславливает частичное восстановление прозрачности роговицы, что является наиболее желательным клиническим эффектом при лечении ран и язв роговицы.

Вклад авторов

Концепция и дизайн исследования – Е.Н. Борхунова, С.В. Позябин, С.В. Сароян, А.И. Довгий.
Сбор и обработка материала – Е.Н. Борхунова, С.В. Позябин, С.В. Сароян, А.И. Довгий.
Написание текста – Е.Н. Борхунова.
Редактирование – Е.Н. Борхунова, С.В. Позябин, С.В. Сароян, А.И. Довгий.

Author contributions

Conceived the study and designed the experiment – E.N. Borkhunova, S.V. Pozyabin, S.V. Saroyan, A.I. Dovgii.
Collected the data and performed the analysis – E.N. Borkhunova, S.V. Pozyabin, S.V. Saroyan, A.I. Dovgii.
Wrote the paper – E.N. Borkhunova
Edited the manuscript – E.N. Borkhunova, S.V. Pozyabin, S.V. Saroyan, A.I. Dovgii.

Литература/References

1. В.В. Серов, В.С. Пауков (ред.). Воспаление: Руководство для врачей. Москва: Медицина, 1995. 640 с.
VV Serov, VS Paukov (eds.). Inflammation: Clinical guidelines. Moscow: Medicine, 1995. 640 p. (In Russ.).
2. Макаревич П.И., Ефименко А.Ю., Ткачук В.А. Биохимическая регуляция регенеративных процессов факторами роста и цитокинами: основные механизмы и значимость для регенеративной медицины. Биохимия. 2020;85(1):15–33. DOI: 10.31857/S0320972520010029.
Makarevich PI, Efimenko AYU, Tkachuk VA. Biochemical regulation of regenerative processes by growth factors and cytokines: basic mechanisms and relevance for regenerative medicine. Biochemistry. 2020;85(1):15–33 (In Russ.). DOI: 10.31857/S0320972520010029.
3. Воротников А.В., Суздальцева Ю.Г., Рубцов Ю.П., Аниол Н.В., Горюнов К.В., Кудряшова Т.В. и др. Направленная миграция и мезенхимальные прогениторные клетки: участие в воспалении, репарации и регенерации ткани. В сб.: Стволовые клетки и регенеративная медицина / Под ред. В.А. Ткачука. Москва: МаксПресс, 2012. С. 57–91.
Vorotnikov AV, Suzdal'tseva YuG, Rubtsov YuP, Aniol NV, Goryunov KV, Kudryashova TV et al. Directed migration and mesenchymal progenitor cells: participation in inflammation, repair, and tissue regeneration. In: VA Tkachuk (ed.). Stem cells and regenerative medicine / Moscow: MaxPress, 2012. P. 57–91 (In Russ.).
4. Barrientos S, Brem H, Stojadinovic O, Tomic-Canic M. Clinical application of growth factors and cytokines in wound healing. Wound Repair Regen. 2014;22(5):569–78. DOI: 10.1111/wrr.12205.
5. Bohnsack BL, Hirschi KK. The FAKs about blood vessel assembly. Circ Res. 2003;92(3):255–7. DOI: 10.1161/01.res.0000059260.91342.6e.
6. Pawitan JA. Prospect of stem cell conditioned medium in regenerative medicine. Biomed Res Int. 2014;2014:965849. DOI: 10.1155/2014/965849.
7. Grellner W, Georg T, Wilske J. Quantitative analysis of proinflammatory cytokines (IL-1beta, IL-6, TNF-alpha) in human skin wounds. Forensic Sci Int. 2000;113(1–3):251–64. DOI: 10.1016/S0379-0738(00)00218-8.
8. Martins-Green M, Petreaca M, Wang L. Chemokines and their receptors are key players in the orchestra that regulates wound healing. Adv Wound Care (New Rochelle). 2013;2(7):327–47. DOI: 10.1089/wound.2012.0380.
9. Penn JW, Grobbelaar AO, Rolfe KJ. The role of the TGF- β family in wound healing, burns and scarring: A review. Int J Burns Trauma. 2012;2(1):18–28. PMID: 22928164.
10. Werner S, Grose R. Regulation of wound healing by growth factors and cytokines. Physiol Rev. 2003;83(3):835–70. DOI: 10.1152/physrev.2003.83.3.835.
11. Johnson KE, Wilgus TA. Vascular endothelial growth factor and angiogenesis in the regulation of cutaneous wound repair. Adv Wound Care (New Rochelle). 2014;3(10):647–61. DOI: 10.1089/wound.2013.0517.
12. Tandon A, Tovey JC, Sharma A, Gupta R, Mohan RR. Role of transforming growth factor beta in corneal function, biology and pathology. Curr Mol Med. 2010;10(6):565–78. DOI: 10.2174/1566524011009060565.
13. Arranz-Valsero I, Soriano-Romani L, Garcia-Posadas L, Lopez-Garcia A, Diebold Y. IL-6 as a corneal wound healing mediator in an in vitro scratch assay. Exp Eye Res. 2014;125:183–92. DOI: 10.1016/j.exer.2014.06.012.
14. Park GW, Heo J, Kang JY, Yang JW, Kim JS, Kwon KD et al. Topical cell-free conditioned media harvested from adipose tissue-derived stem cells promote recovery from corneal epithelial defects caused by chemical burns. Sci Rep. 2020;10(1):12448. DOI: 10.1038/s41598-020-69020-z.
15. Zeppieri M, Salvat ML, Beltrami A, Cesselli D, Russo R, Alcalde I et al. Adipose derived stem cells for corneal wound healing after laser induced corneal lesions in mice. J Clin Med. 2017;6(12):115. DOI: 10.3390/jcm6120115.
16. Liu G, Zhang W, Xiao Y, Lu P. Critical role of IP-10 on reducing experimental corneal neovascularization. Curr Eye Res. 2015;40(9):891–901. DOI: 10.3109/02713683.2014.968934.
17. Сароян С.В., Комаров С.В. Оценка эффективности применения секретом мезенхимальных стволовых клеток в послеоперационной терапии корнеального секвестра. Систематизация клинического опыта. Ученые записки Казанской государственной академии ветеринарной медицины им. Н.Э. Баумана. 2021;248(4):196–203. DOI: 10.31588/2413-4201-1883-248-4-196-203.
Saroyan SV, Komarov SV. Estimation of the efficiency mesenchymal stem cell secretome using in post-operative corneal sequestrum therapy clinical treatment results. Scientific Notes Kazan Bauman State Academy of Veterinary Medicine. 2021;248(4):196–203 (In Russ.). DOI: 10.31588/2413-4201-1883-248-4-196-203.
18. А.А. Соколов, А.И. Довгий, А.И. Колесникова. Материал стволовых клеток и способ его получения. Патент Российской Федерации 2644650. Заявитель и патентообладатель ООО «Т-Хелпер Клеточные Технологии» – № 2014148251. Заявлено 01.12.2014; опубликовано 27.06.2016. Бюллетень. № 18. AA Sokolov, AI Dovgiy, AI Kolesnikova. Stem cell material and method for its production. Patent № 2644650 Russian Federation. Applicant and patent holder LLC “T-Helper Cellular Technologies” – No. 2014148251. Application 12.01.2014; publ. 06/27/2016. Bul. No. 18.

Информация об авторах

Елена Николаевна Борхунова – доктор биологических наук, профессор кафедры анатомии и гистологии животных имени профессора А.Ф. Климова Московской государственной академии ветеринарной медицины и биотехнологии – МВА имени К.И. Скрябина.

Сергей Владимирович Позыбин – доктор ветеринарных наук, профессор, ректор Московской государственной академии ветеринарной медицины и биотехнологии – МВА имени К.И. Скрябина, заведующий кафедрой ветеринарной хирургии.

Сергей Вартанович Сароян – кандидат ветеринарных наук, доцент кафедры ветеринарной хирургии Московской государственной академии ветеринарной медицины и биотехнологии – МВА имени К.И. Скрябина.

Андрей Игоревич Довгий – кандидат биологических наук, генеральный директор ООО «Т-Хелпер Клеточные Технологии».

Author information

Elena N. Borkhunova – Dr. Sci. (Biol.), Professor, Department of Animal Anatomy and Histology, Moscow State Academy of Veterinary Medicine and Biotechnology.

<https://orcid.org/0000-0003-2355-8616>

Sergey V. Pozyabin – Dr. Sci. (Vet.), Professor, Rector of the Academy, Head of the Department of Veterinary Surgery, Moscow State Academy of Veterinary Medicine and Biotechnology.

<https://orcid.org/0000-0002-3825-6082>

Sergey V. Saroyan – Cand. Sci. (Vet.), Associate Professor, Department Veterinary Surgery, Moscow State Academy of Veterinary Medicine and Biotechnology.

<https://orcid.org/0000-0001-6097-231X>

Andrew I. Dovgii – Cand. Sci. (Biol.), General Director, LLC “T-Helper Cell Technologies”.

<https://orcid.org/0000-0001-9510-7078>