

Корреляция молекулярно-биологического подтипа первичной опухоли и регионарных метастазов у пациенток с раком молочной железы

Ю.А. Дергунова¹, В.В. Родионов², Л.М. Михалева³,
В.В. Кометова², Е.А. Кудинова⁴, В.К. Боженко⁴

¹ ГУЗ Областной клинический онкологический диспансер, Ульяновск, Россия

² ФГБУ Национальный медицинский исследовательский центр акушерства, гинекологии и перинатологии имени академика В.И. Кулакова Минздрава России, Москва, Россия

³ ФГБНУ Научно-исследовательский институт морфологии человека, Москва, Россия

⁴ ФГБУ Российский научный центр рентгенорадиологии Минздрава России, Москва, Россия

Введение. Рецепторы к эстрогенам и прогестерону, рецептор HER2/neu и индекс пролиферативной активности Ki-67 являются ключевыми молекулярно-биологическими маркерами в выборе тактики адъювантного лечения рака молочной железы. Биологические характеристики метастаза в регионарном лимфатическом узле могут быть различными с иммунофенотипом первичного опухолевого узла, что целесообразно учитывать для более адекватного планирования адъювантной терапии. Цель исследования – изучить вариабельность гормонального статуса, уровня экспрессии HER2/neu и индекса пролиферативной активности Ki-67 между первичной опухолью и метастазом в регионарном лимфатическом узле, а также оценить влияние данного феномена на смену биологического фенотипа рака молочной железы.

Материалы и методы. В исследование включены 100 пациенток с морфологически верифицированным инвазивным раком молочной железы T1–4N+M0. Уровень экспрессии рецепторов к эстрогенам и прогестерону, HER2-статус и индекс пролиферативной активности Ki-67 определялись иммуногистохимически в первичной опухоли и в регионарном метастазе.

Результаты. Изменение гормонального статуса метастатической опухоли зафиксировано в семи случаях. В двух случаях метастатическая опухоль приобрела экспрессию HER2/neu. Опухолевая ткань метастаза характеризовалась более высокой пролиферативной активностью по сравнению с тканью первичной опухоли. Повышение Ki-67 зафиксировано в 48 случаях, из них в 15 – с преодолением порогового значения (31,25%). По данным корреляционного анализа метастатическая опухоль по сравнению с первичной опухолью молочной железы имеет схожие статусы эстрогеновых ($r=0,94$) и прогестероновых рецепторов ($r=0,89$), уровень экспрессии HER/2 ($r=0,91$) и индекс пролиферативной активности Ki-67 ($r=0,83$). Вместе с тем имеющиеся изменения в биологических характеристиках метастаза привели к смене его молекулярно-биологического подтипа в 21% случаев.

Выводы. Первичная опухоль молочной железы и метастазы в регионарные лимфатические узлы демонстрируют сильные прямые корреляции. Вместе с тем имеющиеся изменения в биологических характеристиках метастаза привели к смене его молекулярно-биологического подтипа по сравнению с первичной опухолью у каждой пятой пациентки.

Ключевые слова: рак молочной железы, регионарные метастазы, молекулярно-генетические маркеры, биология опухоли, корреляция.

Для корреспонденции: Юлия Анатольевна Дергунова. E-mail: dergunova.yu@mail.ru

Для цитирования: Дергунова Ю.А., Родионов В.В., Михалева Л.М., Кометова В.В., Кудинова Е.А., Боженко В.К. Корреляция молекулярно-биологического подтипа первичной опухоли и регионарных метастазов у пациенток с раком молочной железы. Клини. эксп. морфология. 2020;9(2):33–39. DOI:10.31088/СЕМ2020.9.2.33-39

Финансирование. Работа выполнена в рамках государственного задания ФГБУ Национальный медицинский исследовательский центр имени академика В.И. Кулакова Минздрава России (НИОКТР АААА-А18-118053190016-7 от 31.05.2018).

Конфликт интересов. Авторы заявляют об отсутствии конфликта интересов.

Статья поступила 11.11.2019. **Получена после рецензирования** 21.01.2020. **Принята в печать** 11.02.2020.

Correlation of the molecular biological subtype of primary tumor and regional metastases in breast cancer patients

Yu.A. Dergunova¹, V.V. Rodionov², L.M. Mikhaleva³,
V.V. Kometova², E.A. Kudinova⁴, V.K. Bozhenko⁴

¹ Regional Clinical Oncology Center, Ulyanovsk, Russia

² V.I. Kulakov National Medical Research Center for Obstetrics, Gynecology and Perinatology of Ministry of Health of Russia, Moscow, Russia

³ Research Institute of Human Morphology, Moscow, Russia

⁴ Russian Scientific Center of X-ray Radiology of Ministry of Health of Russia, Moscow, Russia

Introduction. Estrogen and progesterone receptors, Her2/neu and level of proliferative activity are the key molecular biomarkers guiding the choice of adjuvant therapy in breast cancer patients. Biological characteristics of metastatic regional lymph nodes may differ from the phenotype of the primary tumor node and should be taken into account for more appropriate adjuvant therapy planning. The aim of the study was to evaluate the variability of hormonal receptor status, Her2/neu expression and level of proliferative activity between the primary tumor and regional lymph node metastases and to assess the effect of this phenomenon on the change in the biological phenotype of breast cancer.

Materials and methods. The study included 100 patients with morphologically verified invasive breast cancer T1–4N+M0. The estrogen and progesterone receptor expression, HER2 status, and proliferative activity index of Ki-67 were evaluated by immunohistochemistry in the primary tumor and regional metastases.

Results. In 7 cases hormonal status of metastatic tumor differed from the primary site. In 2 cases metastatic tumor acquired HER2 expression. Metastatic tumor tissue showed higher proliferative activity than the primary site. An increase in Ki-67 was recorded in 48 cases of which 15, with overcoming the threshold value (31.25%). Correlation analysis revealed that metastatic tumor had similar status of estrogen receptors ($r = 0.94$), progesterone receptors ($r=0.89$), level of HER2 expression ($r = 0.91$) and Ki-67 ($r=0.83$) vs. the primary tumor. However, the existing changes in the biological characteristics of metastatic tumor contributed to changes in its molecular subtype in 21% of cases.

Conclusion. Primary tumor and regional lymph node metastases show strong direct correlations. However, existing changes in the biological characteristics of metastasis led to the change in molecular-biological subtype compared with the primary tumor in every fifth patient.

Keywords: breast cancer, regional lymph node metastases, molecular biomarkers, tumor biology, correlation.

Corresponding author: Yulia A. Dergunova. E-mail: dergunova.yu@mail.ru

For citation: Dergunova Yu.A., Rodionov V.V., Mikhaleva L.M., Kometova V.V., Kudinova E.A., Bozhenko V.K. Correlation of the molecular biological subtype of primary tumor and regional metastases in breast cancer patients. Clin. exp. morphology. 2020;9(2):33–39 (In Russ.). DOI:10.31088/CEM2020.9.2.33-39

Funding. The work is done in the framework of the state assignment of National Medical Research Center for Obstetrics, Gynecology and Perinatology named after Academician V.I. Kulakov of Ministry of Healthcare of Russian Federation (НИОКТРАААА-А18-118053190016-7 от 31.05.2018).

Conflict of interest. The authors declare no conflict of interest.

Received 11.11.2019. **Received in revised form** 21.01.2020. **Accepted** 11.02.2020.

Введение

Рецепторы к эстрогенам и прогестерону (ЭР и ПР), рецептор HER2/neu и индекс пролиферативной активности Ki-67 являются ключевыми молекулярно-биологическими маркерами в выборе тактики адъювантного лечения рака молочной железы (РМЖ). Определение экспрессии ЭР, ПР, HER2/neu и Ki-67 выполняется в ткани первичной опухоли, но этот подход не учитывает потенциальные расхождения между первичной опухолью и метастазами. Вместе с тем в многочисленных исследованиях показано, что опухолевые клетки метастаза могут иметь иные биологические характеристики и более злокачественный фенотип по сравнению с клетками первичной опухоли. По данным некоторых научных работ, посвященных изучению дискордан-

ности иммунофенотипа первичной опухоли молочной железы и синхронного метастаза подмышечного лимфоузла, изменения в экспрессии ЭР достигают уровня 28%, а экспрессия HER2 может меняться в 25% [1–6]. Исходя из этого, биологические особенности метастатического узла, вероятно, необходимо учитывать для более адекватного прогноза заболевания и планирования адъювантной терапии.

Цель исследования. Настоящая работа посвящена анализу variability гормонального и HER2-статуса, а также индекса пролиферативной активности Ki-67 между первичной опухолью и синхронным метастазом и оценке влияния данного феномена на изменение молекулярно-биологических подтипов у пациенток с РМЖ.

Материалы и методы

В исследование были включены 100 пациенток с морфологически верифицированным инвазивным раком молочной железы T1–4N+M0. Всем пациенткам выполнено хирургическое вмешательство в областном клиническом онкологическом диспансере Ульяновска в период с 2012 по 2015 год. Критериями исключения пациенток из исследования стали неoadъювантная терапия и наличие злокачественных новообразований других локализаций до постановки диагноза «рак молочной железы».

Экспрессия эстрогеновых и прогестероновых рецепторов, индекс пролиферативной активности и HER2-статус определялись иммуногистохимическим методом (ИГХ) в первичной опухоли молочной железы и в метастатически пораженном подмышечном лимфатическом узле.

Исследование проводилось на фиксированных формалином парафинизированных срезах толщиной 4 мкм с использованием антител (Dako, Дания) к рецепторам эстрогена (клон 1D5, RTU); рецепторам прогестерона (клон PgR 636, изотип IgG1 kappa, RTU); к онкопротеину c-erbB-2 (рабочее разведение 1:2000); к Ki-67 (клон MIB-1, изотип IgG1 kappa). Процедура окрашивания проводилась в автоматическом иммуногистостейнере (Thermoscientific, Великобритания) по стандартным протоколам, постановка реакции сопровождалась позитивным и негативным контролем.

Оценка экспрессии ЭР и ПР в опухолевой ткани молочной железы осуществлялась полуколичественным методом по D.C. Allred в баллах [7]. Опухоли со значением от 0 до 2 баллов расценивались как гормонально негативные, от 3 до 8 баллов – как гормонально позитивные. Подсчет Ki-67 осуществлялся визуальным и автоматическим (с помощью программы Immuno Ratio) методами в 10 полях зрения при $\times 400$. Индекс пролиферативной активности определялся как процент окрашенных клеточных ядер в опухолевой паренхиме. Пороговым в нашем исследовании принято значение Ki-67, равное 20%. HER2/neu статус оценивался согласно рекомендациям ASCO/CAP Guideline for HER2 Testing in Breast Cancer [8]. При позитивной иммуногистохимической реакции в баллах 2+ производилось количественное определение амплификации гена HER2 с помощью использования двух хромогенных реакций *in situ* гибридизации.

Полученные данные обрабатывались на персональном компьютере с помощью пакета прикладных программ Microsoft Excel 2010 и Statistica for Windows 8.0. (StatSoft Inc., США). Выбор основных характеристик и статистических критериев осуществляли после изучения распределения признака и его сравнения с распределением Гаусса по критерию Колмогорова–Смирнова и Шапиро–Уилка. Для признаков с распределением, значимо отличающимся от нормального, рассчитывали медиану, нижний и верхний квартили. Проводили корреляционный анализ Pearson (Spearman

для непараметрических данных) с расчетом коэффициента корреляции и уровня его значимости. Результаты расценивались как статистически значимые при $p < 0,05$.

Результаты

Первичная опухоль молочной железы оказалась гормонально позитивной у 83 женщин из 100 (83%). Наличие в опухоли экспрессии ЭР и ПР было выявлено в 64 случаях (ЭР+ПР+), экспрессия только рецепторов эстрогенов, без экспрессии прогестероновых рецепторов (ЭР+ПР–), – в 19 случаях. Гормонально негативные опухоли диагностированы у 17 пациенток (17%).

Сравнение уровня экспрессии ЭР и ПР в первичной опухоли и региональных метастазах обнаружило изменение гормонального статуса метастатической опухоли в семи случаях. Наибольшей вариабельностью обладала экспрессия ПР, изменение рецепторного статуса было выявлено в шести случаях. При этом в четырех случаях произошла утрата экспрессии рецепторов прогестерона метастатической опухолью, а в двух – метастаз в лимфатическом узле, наоборот, приобрел экспрессию ПР. В одном случае опухолевая ткань метастатического узла отличалась отсутствием экспрессии ЭР по сравнению с первичной опухолью молочной железы. Случаи приобретения экспрессии эстрогеновых рецепторов в метастазе при их отсутствии в первичной опухоли выявлены не были.

В 15 первичных опухолях выявлена гиперэкспрессия HER2. Изменение экспрессии HER2 зафиксировано лишь в двух случаях, причем в обоих метастатическая опухоль приобрела экспрессию HER2 при HER2-негативном статусе первичной опухоли. Сопоставление рецепторного и HER2 статуса первичной опухоли и метастаза в лимфатическом узле представлено в таблице 1.

Исследования уровня Ki-67 в первичной опухоли и в ткани метастаза в лимфатический узел показали, что в большинстве случаев значение индекса пролиферативной активности в метастатической опухоли отличалось от значения в первичной опухоли (86%), и только в 14% случаев мы наблюдали идентичные значения индекса Ki-67 в первичной опухоли и в метастазе лимфатического узла.

В 38% случаев произошло снижение значений Ki-67 в метастазе по сравнению с первичной опухолью ($p < 0,05$). В данной группе пациенток медиана значений индекса пролиферативной активности в первичной опухоли составила 22,5 (10%–9; 90%–53%), в метастатической опухоли медиана значений снизилась до 13 (10%–5; 90%–37%). При этом снижение Ki-67 с преодолением порогового значения произошло в пяти случаях из 38 (13,16%).

Увеличение индекса пролиферативной активности в метастатической опухоли по сравнению с первичной выявлено в 48% случаев ($p < 0,05$). Медиана значений Ki-67 в первичной опухоли составила 16 (10%–7; 90%–39%), в метастатической опухоли медиана возросла до

Сопоставление рецепторного и HER2 статуса первичной опухоли и метастаза в лимфатическом узле

Comparison of the hormonal receptors expression and HER2/neu status in the primary tumor and in the lymph node metastasis

Экспрессия гормональных рецепторов и онкопротенна HER2/neu Hormonal receptors expression and HER2/neu status	Первичная опухоль, экспрессия/статус Primary tumor, expression/status	Метастаз в лимфатическом узле, экспрессия/статус Lymph node metastasis, expression/status	Число случаев Number of cases, %
ЭР ER	Негативная Negative	Негативная Negative	17
ЭР ER	Негативная Negative	Позитивная Positive	0
ЭР ER	Позитивная Positive	Негативная Negative	1
ЭР ER	Позитивная Positive	Позитивная Positive	82
ПП PR	Негативная Negative	Негативная Negative	34
ПП PR	Негативная Negative	Позитивная Positive	2
ПП PR	Позитивная Positive	Негативная Negative	4
ПП PR	Позитивная Positive	Позитивная Positive	60
HER2/neu	Негативная Negative	Негативная Negative	83
HER2/neu	Негативная Negative	Позитивная Positive	2
HER2/neu	Позитивная Positive	Негативная Negative	0
HER2/neu	Позитивная Positive	Позитивная Positive	15

ЭР – рецепторы к эстрогену, ПП – рецепторы к прогестерону
ER – estrogen receptors, PR – progesteron receptors

23 (10%–11; 90%–44%). Повышение данного показателя с преодолением порогового значения зафиксировано в 15 случаях из 48 (31,25%).

Нами проведен корреляционный анализ для определения степени взаимосвязи молекулярно-биологических параметров в первичной и метастатической опухоли.

В отношении экспрессии ЭР и ПР в метастатической и первичной опухоли выявлена сильная прямая линейная зависимость, коэффициент корреляции (r) для данных значений составил 0,94 и 0,89, соответственно, и был статистически значим ($p < 0,05$). Таким образом, между значениями ЭР и ПР в метастазе лимфатического узла и таковыми значениями в первичной опухоли молочной железы выявлена тесная взаимосвязь, доля объясняемой дисперсии, рассчитанная по формуле: $r^2 \times 100\%$ (доля вариабельности одного признака, зависящего от вариабельности второго признака), составила 88% и 79% для каждого параметра, соответственно.

Для значений HER2/neu в метастазе и в первичной опухоли молочной железы также выявлена сильная прямая линейная зависимость, $r = 0,91$ ($p < 0,05$). Доля объясняемой дисперсии равна 82%.

Коэффициент корреляции для значений индекса пролиферативной активности оказался несколько ниже по сравнению с описанными выше параметрами и составил 0,83 ($p < 0,05$). Уравнение регрессии выглядит следующим образом: $Ki-67$ в метастатической опухоли = $3,65 + 0,81 \times Ki-67$ в первичной опухоли. Из всего описанного можно сделать вывод, что между значением $Ki-67$ в метастазе лимфатического узла и зна-

чением $Ki-67$ в первичной опухоли имеется линейное соотношение, однако доля объясняемой дисперсии составила лишь 68% (рис. 1).

В целом метастатическая опухоль по сравнению с первичной опухолью молочной железы имеет схожий уровень экспрессии гормональных рецепторов и HER2/neu статус. В отношении $Ki-67$ в большинстве случаев выявлена значительная вариабельность, но изменения (как в сторону увеличения, так и в сторону снижения) индекса пролиферативной активности с преодолением

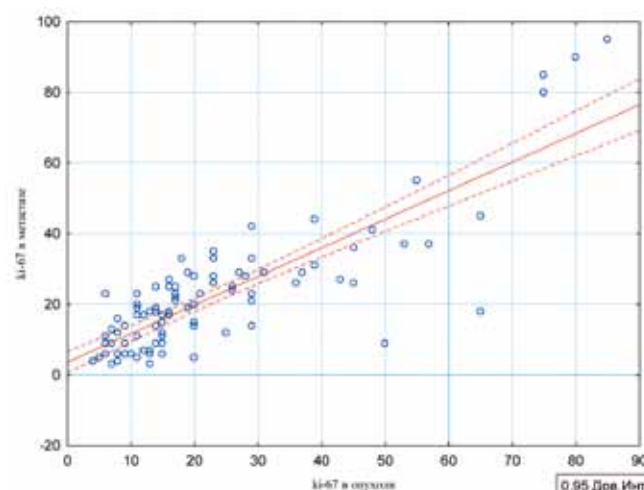


Рис. 1. Диаграмма множественной линейной регрессии зависимости уровня $Ki-67$ в метастазе от уровня $Ki-67$ в первичной опухоли

Fig. 1. Diagram of multiple linear regression of the $Ki-67$ level in metastasis versus $Ki-67$ in the primary tumor

ем порогового значения были выявлены только в 20 из 86 случаев (23,26%). Все параметры демонстрируют сильные прямые линейные зависимости согласно корреляционному анализу. Наиболее часто диагностируемыми подтипами в исследуемой группе стали люминальный А и люминальный В HER2-негативный подтипы: 54 случая (54%) и 22 случая (22%), соответственно. Трижды негативный РМЖ диагностирован у девяти пациенток (9%). HER2-позитивный нелюминальный вариант РМЖ выявлен у восьми пациенток (8%). Люминальный В HER2-позитивный подтип выявлен в наиболее малочисленной группе пациенток, только у семи из 100 (7%).

Имеющиеся изменения в молекулярных характеристиках метастатической опухоли привели к смене ее молекулярно-биологического подтипа по сравнению с первичной опухолью молочной железы. Преимущественно изменения касались перехода люминального А подтипа в люминальный В HER2-негативный подтип, обусловленного возросшим значением индекса Ki-67. Нами выявлено 11 подобных случаев.

В семи случаях люминального В HER2-негативного рака молочной железы метастатическая опухоль в лимфатическом узле характеризовалась более низким индексом пролиферативной активности и приобрела иммунофенотип люминального А подтипа рака.

Приобретение метастатической опухолью гиперэкспрессии HER2/neu зафиксировано в двух случаях, что привело к изменению люминального В HER2-негативного подтипа первичной опухоли на люминальный В HER-позитивный подтип в ее метастазе.

Утрата в одном из случаев экспрессии ЭР в метастазе лимфатического узла привела к переходу его в категорию трижды негативного подтипа рака при люминальном А подтипе первичной опухоли.

Таким образом, в 21 случае из 100 (21%) биология опухоли в регионарном метастазе изменилась по сравнению с первичным раком молочной железы (табл. 2).

Обсуждение

Обнаружение метастатических лимфатических узлов при РМЖ является важнейшей диагностической задачей, и ее успешное решение определяет эффективность планируемого лечения [9]. В последнее время наравне с определением наличия метастазов большое значение стали придавать вопросам диагностики генетической и фенотипической гетерогенности метастазов и первичной опухоли. В частности, показано, что частота несоответствия экспрессии ЭР в первичной и метастатической опухоли, по данным литературы, достигает 28,3% [1–3]. Чаще авторы отмечают утрату экспрессии ЭР в метастатических регионарных лимфатических узлах. Разница в HER2-статусе первичного опухолевого узла и синхронного метастаза колеблется от 4,7 до 25,5% [4–6]. При этом выявляется как приобретение, так и утрата экспрессии онкобелка HER2/neu метастатической опухолью по сравнению с первичным опухолевым узлом.

В нашем исследовании утрата экспрессии рецепторов эстрогенов метастатической опухолью зафиксирована лишь в 1% случаев. Частота изменения HER2-статуса также оказалась не такой высокой по сравнению с данными литературы и составила 2%, при этом нами выявлены только случаи приобретения гиперэкспрессии HER2/neu метастатической опухолью при HER-негативном статусе первичного опухолевого узла.

Сравнению экспрессии Ki-67 в первичной опухоли и в ткани регионарного метастаза посвящено не так много работ [10]. Ранее сообщалось, что медиана значений экспрессии Ki-67 в первичных и метастатических опухолях составляет 20% и 15%, соответственно [11]. В ряде исследований было показано, что для метастаза в подмышечном лимфатическом узле характерно более высокое значение Ki-67 по сравнению с первичной опухолью молочной железы [12–15]. Аналогичные результаты получены и в этой работе. По нашим данным, индекс пролиферативной активности оказался самым вариабельным параметром (снижение/увеличение зафиксированы в 86% случаях), что объясняется осо-

Таблица 2 | Table 2

Частота изменения биологических подтипов метастатической опухоли по сравнению с первичной опухолью молочной железы

The frequency of the biological subtype changes of a metastatic tumor compared to the primary breast tumor

Изменение молекулярно-биологического подтипа Change in molecular biological subtype	Число случаев Number of cases
Люминальный А → Люминальный В HER2-негативный Luminal A → Luminal B (HER2-negative)	11
Люминальный В → HER2-негативный Люминальный А Luminal B (HER2-negative) → Luminal A	7
Люминальный В HER2-негативный → Люминальный В HER2-позитивный Luminal B (HER2-negative) → Luminal B (HER2-positive)	2
Люминальный А → Трижды негативный Luminal A → Triple-negative	1

бенностями его подсчета. В общем, пролиферативная активность опухолевых клеток в ткани метастаза оказалась выше по сравнению с первичной опухолью, однако изменения Ki-67 с преодолением порогового значения, равного 20%, были выявлены лишь в 15% случаев.

Корреляционный анализ, проведенный с целью определения степени взаимосвязи молекулярно-биологических характеристик первичной опухоли и ее синхронного метастаза, показал сильные прямые зависимости данных параметров. Однако изменения отдельных параметров метастатической опухоли влияют на смену ее молекулярно-биологического подтипа по сравнению с первичной опухолью молочной железы. В исследованных нами образцах в 21% случаев иммунофенотип метастатической опухоли отличался от такового в первичной опухоли.

Заключение

В целом метастатическая опухоль молочной железы по сравнению с первичной обладает схожим статусом экспрессии ЭР ($r=0,94$) и ПР ($r=0,89$), HER2/neu статус ($r=0,91$) и индексом пролиферативной активности Ki-67 ($r=0,83$), демонстрируя сильные прямые корреляции. Вместе с тем имеющиеся изменения в биологических характеристиках метастаза привели к смене его молекулярно-биологического подтипа по сравнению с первичной опухолью в 21% случаев. Несмотря на схожесть иммунофенотипа первичной и метастатической опухоли, представляется целесообразным определение экспрессии рецепторов стероидных гормонов, HER2-статуса и индекса пролиферативной активности в метастатическом лимфатическом узле и учитывание этих данных при планировании адъювантного лечения.

Вклад авторов

Концепция и дизайн исследования – В.В. Родионов.

Сбор и обработка материала – Ю.А. Дергунова, Е.А. Кудинова, В.В. Кометова.

Написание текста – Ю.А. Дергунова, В.К. Боженко.

Редактирование – Л.М. Михалева, В.В. Кометова.

Author contributions

Conceived the study and designed the experiment – V.V. Rodionov.

Collected the data and performed the analysis – Yu.A. Dergunova, E.A. Kudinova, V.V. Kometova.

Wrote the paper – Yu.A. Dergunova, V.K. Bozhenko.

Edited the manuscript – L.M. Mikhaleva, V.V. Kometova.

Литература/References

1. Wu PH, Phillip JM, Khatau SB, Chen WC, Stirman J, Rosseel S et al. Evolution of cellular morpho-phenotypes in cancer metastasis. *Sci Rep*. 2015;5: 18437. DOI: 10.1038/srep18437.
2. Kimbung S, Loman N, Hedenfalk I. Clinical and molecular complexity of breast cancer metastases. *Semin Cancer Biol*. 2015;35:85–95. DOI: 10.1016/j.semcancer. 2015.08.009.
3. Aitken SJ, Thomas JS, Langdon SP, Harrison DJ, Faratian D. Quantitative analysis of changes in ER, PR and HER2 expression in primary breast cancer and paired nodal metastases. *Ann Oncol*. 2010;21(6):1254–61. DOI: 10.1093/annonc/mdp427.
4. Wang Y, Song KY, Wang JF. Expression of oncogene c-erbB-2 and its relationship with clinicopathologic factors in infiltrating ductal breast cancer and metastatic axillary lymph nodes. *Chin J Curr Adv Gen Surg*. 2009;12(02):123–6. DOI:10.3969/j.issn.1009-9905.2009.02.008.
5. Zhao S, Xu L, Liu W, Lv C, Zhang K, Gao H et al. Comparison of the expression of prognostic biomarkers between primary tumor and axillary lymph node metastases in breast cancer. *Int J Clin Exp Pathol*. 2015;8(5):5744–8.
6. Ieni A, Barresi V, Caltabiano R, Cascone AM, Del Sordo R, Cabibi D et al. Discordance rate of HER2 status in primary breast carcinomas versus synchronous axillary lymph node metastases: a multicenter retrospective investigation. *Oncotargets Ther*. 2014;7:1267–72. DOI: 10.2147/OTT.S65294.
7. С.В. Петров, Н.Т. Райхлин, Т.Р. Ахметов, И.А. Букаева, М. Вибберг, Л.Е. Гаганов и др. (ред.). Руководство по иммуногистохимической диагностике опухолей человека. 4-е изд. Казань: DESIGN studio «RED», 2012. С. 402–404. SV Petrov, NT Raikhlin, TR Akhmetov, IA Bukavaeva, M Vyberg, LE Gaganov, (eds.). Manual on immunohistochemical diagnostics of human tumors. 4th ed. Kazan: DESIGN studio «RED», 2012. P. 402–404 (In Russ.).
8. Wolff AC, Hammond ME, Schwartz JN, Hagerty KL, Allred DC, Cote RJ et al. American Society of Clinical Oncology/College of American Pathologists guideline recommendations for human epidermal growth factor receptor 2 testing in breast cancer. *Arch Pathol Lab Med*. 2007;131(1):18–43. DOI: 10.1043/1543-2165(2007)131[18:ASOCCO]2.0.CO;2.
9. Рожкова Н.И., Боженко В.К., Фомин Д.К., Плошница А.И., Тацан А.А., Кудинова Е.А. и др. Молекулярно-биологические и радиологические технологии в комплексной диагностике патологии аксиллярной области. Опухоли женской репродуктивной системы. 2009;3–4:25–28. Rozhkova NI, Bozhenko VK, Fomin DK, Ploshnitsa AI, Tashchan AA, Kudinova EA et al. Molecular biological and radiological technologies in the complex diagnosis of axillary pathology. *Tumors of female reproductive system*. 2009;3–4:25–28 (In Russ.).
10. Aboushousha T, Hammam O, Safwat G, Eesa A, Ahmed S, Esamat ME et al. Differential Expression of RAGE, EGFR and Ki-67 in Primary Tumors and Lymph Node Deposits of Breast Carcinoma. *Asian Pac J Cancer Prev*. 2018;19(8):2269–77. DOI: 10.22034/APJCP.2018.19.8.2269.
11. Tawfik K, Kimler BF, Davis MK, Fan F, Tawfik O. Ki-67 expression in axillary lymph node metastases in breast cancer is prognostically significant. *Hum Pathol*. 2013;44(1):39–46. DOI: 10.1016/j.humpath.2012.05.007.
12. Park D, Karesen R, Noren T, Sauer T. Ki-67 expression in primary breast carcinomas and their axillary lymph node metastases: clinical implications. *Virchows Arch* 2007;451(1):11–18. DOI: 10.1007/s00428-007-0435-2.
13. Buxant F, Anaf V, Simon P, Fayt I, Noël JC. Ki-67 immunostaining activity is higher in positive axillary lymph nodes than in the

- primary breast tumor. *Breast Cancer Res Treat.* 2002;75(1):1–3. DOI: 10.1023/a:1016504129183.
14. *Tokes AM, Szasz AM, Geszti F, Lukács LV, Kenessey I, Turányi E et al.* Expression of proliferation markers Ki67, cyclin A, geminin and aurora-kinase A in primary breast carcinomas and corresponding distant metastases. *J Clin Pathol.* 2015;68(4):274–82. DOI: 10.1136/jclinpath-2014-202607.
15. *Коньшнев К.В., Сазонов С.В., Бриллиант А.А.* Уровень экспрессии Ki67 в ткани первичной опухоли и регионарных метастазов при раке молочной железы. *Уральский медицинский журнал.* 2015;7(130):51–55.
- Konyshev KV, Sazonov SV, Brilliant AA.* Ki67 level in primary tumor and locoregional metastases of breast cancer. *Ural Medical Journal.* 2015;7(130):51–55 (In Russ.).

Информация об авторах

Юлия Анатольевна Дергунова – врач-патологоанатом патологоанатомического отделения Областного клинического онкологического диспансера.

Валерий Витальевич Родионов – доктор медицинских наук, заведующий отделением патологии молочной железы НМИЦ АГП им. В.И. Кулакова.

Людмила Михайловна Михалева – доктор медицинских наук, профессор, директор, заведующая лабораторией клинической морфологии НИИ морфологии человека.

Влада Владимировна Кометова – кандидат медицинских наук, старший научный сотрудник патологоанатомического отделения НМИЦ АГП им. В.И. Кулакова.

Владимир Константинович Боженко – доктор медицинских наук, профессор, консультант директора НМИЦ АГП им. В.И. Кулакова, руководитель отдела молекулярной биологии и экспериментальной терапии НМИЦ рентгенодиагностики.

Елена Александровна Кудинова – доктор медицинских наук, заведующая клинико-диагностической лабораторией НМИЦ рентгенодиагностики.

Author information

Yulia A. Dergunova – Pathologist, Pathology Department, Ulyanovsk Regional Clinical Oncology Center. <https://orcid.org/0000-0002-7499-2650>

Valery V. Rodionov – Dr. Sci. (Med.), Head of the Department of Breast Pathology, V.I. Kulakov National Medical Research Center for Obstetrics, Gynecology, and Perinatology. <https://orcid.org/0000-0003-0096-7126>

Lyudmila M. Mikhaleva – Dr. Sci. (Med.), Professor, Director of the Research Institute of Human Morphology, Head of the Laboratory of Clinical Morphology, Research Institute of Human Morphology. <https://orcid.org/0000-0003-2052-914X>

Vlada V. Kometova – Cand. Sci. (Med.), Senior Researcher, Pathology Department, V.I. Kulakov National Medical Research Center for Obstetrics, Gynecology, and Perinatology. <https://orcid.org/0000-0001-9666-6875>

Vladimir K. Bozhenko – Dr. Sci. (Med.), Adviser to the Director, V.I. Kulakov National Medical Research Center for Obstetrics, Gynecology, and Perinatology, Head of the Department of Molecular Biology and Experimental Therapy, RSC of Roentgenradiology. <https://orcid.org/0000-0001-8351-8152>

Elena A. Kudinova – Dr. Sci. (Med.), Head of Clinical Diagnostic Laboratory, RSC of Roentgenradiology. <https://orcid.org/0000-0002-5530-0591>